

ГОСУДАРСТВЕННОЕ БЮДЖЕТНОЕ ОБРАЗОВАТЕЛЬНОЕ УЧРЕЖДЕНИЕ
ВЫСШЕГО ПРОФЕССИОНАЛЬНОГО ОБРАЗОВАНИЯ
«КУБАНСКИЙ ГОСУДАРСТВЕННЫЙ МЕДИЦИНСКИЙ УНИВЕРСИТЕТ»
МИНИСТЕРСТВА ЗДРАВООХРАНЕНИЯ РОССИЙСКОЙ ФЕДЕРАЦИИ
(ГБОУ ВПО КубГМУ Минздрава России)



КАФЕДРА ЛУЧЕВОЙ ДИАГНОСТИКИ

ЛУЧЕВАЯ ДИАГНОСТИКА ВРОЖДЕННЫХ ПОРОКОВ РАЗВИТИЯ ЦЕНТРАЛЬНОЙ НЕРВНОЙ СИСТЕМЫ У ПЛОДА- НОВОРОЖДЕННОГО РЕБЕНКА

**Учебно-методическое пособие для клинических ординаторов, интернов, врачей
ультразвуковой диагностики**

Краснодар

2016

УДК: 618.19-006

(075)

Составитель:

д.м.н., профессор кафедры лучевой диагностики Агаева З.А.

Рецензенты:

к.м.н., заведующая отделением лучевой диагностики Краевой клинической больницы №2,
Каранадзе Елена Николаевна

заведующий отделением ультразвуковой диагностики Краснодарской городской
больницы скорой медицинской помощи Морозов Андрей Вячеславович

Учебно-методическое пособие подготовлено на основе программы по специальности «ультразвуковая диагностика» МЗ РФ (2006 г) и предназначено для клинических ординаторов, интернов, врачей ультразвуковой диагностики. Сведения, изложенные в учебно-методическом пособии, необходимы для получения базовых знаний по специальности в разделе ультразвуковой диагностики врожденных пороков развития центральной нервной системы у плода и новорожденного ребенка

Учебно-методическое пособие рекомендовано к изданию ЦМС Кубанского государственного медицинского университета (протокол № 8 от 07.04.2016 г.)

Предисловие

Целью данного учебно-методического пособия является систематизация знаний по ультразвуковой семиотике и стандартизация практических навыков ультразвукового исследования врожденных пороков развития структур головного и спинного мозга у плода и у новорожденного ребенка.

Структура издания соответствует учебной программе по специальности «ультразвуковая диагностика». В каждом разделе, посвященном различным врожденным порокам развития центральной нервной системы у плода-новорожденного ребенка рассматриваются эхографические критерии ультразвуковой диагностики и сроки выявления пороков при внутриутробном развитии, в также в период новорожденности. Представлены компьютерно- и магнитно-томографические изображения врожденных пороков развития центральной нервной системы у новорожденного с кратким описанием наиболее информативных признаков каждого порока, верифицирующие патологию, выявленную при ультразвуковом исследовании. В издании имеется список основной и дополнительной литературы. Данное пособие может быть рекомендовано как для подготовки к практическим занятиям по специальности «ультразвуковая диагностика», так и для использования сертифицированными специалистами в повседневной клинической практике.

Учебно-методическое пособие предназначено для клинических ординаторов и интернов, врачей ультразвуковой диагностики.

Введение

Неуклонное и повсеместное ухудшение экологической обстановки, техногенные катастрофы и другие неблагоприятные факторы внешней среды закономерно влекут за собой рост в популяции врожденных пороков различных органов и систем, в том числе, и аномалии развития центральной нервной системы, которые, как показывает статистика, занимают лидирующее место среди всех врожденных пороков развития у новорожденных детей. Аномалии развития головного мозга являются одной из наиболее частых причин детской инвалидности (эпилепсия, детский церебральный паралич, девиантные формы поведения, задержка психомоторного развития и т.д.). Ранее практически все врожденные аномалии головного мозга диагностировали только на аутопсии. Прижизненная диагностика стала возможной в последние два десятилетия благодаря активному внедрению в клиническую практику методов лучевой диагностики. Однако врожденные пороки развития центральной нервной системы иногда остаются нераспознанными у новорожденных и в раннем возрасте, а обнаруживаются в юношеском или в зрелом возрасте при манифестации нарушений высших корковых функций – эпилепсии, девиантные формы поведения. Одним из наиболее широко применяемых в клинике методов диагностики врожденные пороки развития центральной нервной системы у плодов-новорожденных детей является ультразвуковое исследование (УЗИ), а в сложных случаях УЗИ дополняется компьютерной томографией (КТ) и магнитно-резонансной томографией (МРТ). Медицинская визуализация применяется во всех случаях диагностического поиска врожденных пороков развития у плода-новорожденного. Несмотря на различия в основах методов лучевой диагностики, можно отметить общие тенденции их развития. Усовершенствование ультразвуковой аппаратуры позволило внести огромные изменения в технологии получения эхографического изображения. Благодаря этим инновациям значительно возросли диагностические возможности современной ультразвуковой техники. Ультразвуковое исследование ввиду безопасности, низких экономических затрат и высокой воспроизводимости является скрининговым методом выявления врожденных пороков развития у плода-новорожденного ребенка, в значительной части случаев формирующий клинический диагноз и прогнозирующий на ранних сроках беременности рождение ребенка с тем или иным врожденным пороком развития. Точность исследования зависит как от качества используемой аппаратуры, так и от подготовки специалиста. Знания эхографических признаков и сроков выявления врожденной патологии центральной нервной системы у плода позволяет прервать беременность при выявлении врожденного порока развития, несовместимого с жизнью и не

подвергать женщину неоправданному риску, пролонгируя данную беременность и необходимость проведения родов.

ТЕМА 1

ЭТИОЛОГИЧЕСКИЕ ФАКТОРЫ, СПОСОБСТВУЮЩИЕ ФОРМИРОВАНИЮ ВРОЖДЕННЫХ ПОРОКОВ РАЗВИТИЯ ЦЕНТРАЛЬНОЙ НЕРВНОЙ СИСТЕМЫ У ПЛОДА-НОВОРОЖДЕННОГО. ОСНОВНЫЕ УЛЬТРАЗВУКОВЫЕ КРИТЕРИИ ВЫЯВЛЕНИЯ ХРОМОСОМНОЙ ПАТОЛОГИИ У ПЛОДА

Врожденные пороки развития центральной нервной системы у новорожденного ребенка связаны с внутриутробным развитием эмбриона и плода. Формирование центральной нервной системы человека зависит от правильной закладки органов в стадии органогенеза, т.е. макроскопически видимого формирования структур мозга, куда входит ряд стадий:

- стадия нейруляции (стадия образования нервной трубки);
- стадия образования мозговых пузырей;
- стадия образования желудочковой системы, цистерн и оболочек мозга;
- стадия образования полушарий большого мозга;
- стадия образования борозд и извилин:
 1. латеральной борозды мозга (сильвиевой борозды);
 2. вторичных борозд;
 3. третичных и четвертичных борозд (в постнатальном периоде).

Причины возникновения врожденных пороков развития центральной нервной системы у плода разнообразны: генетические (хромосомные), вирусные и тератогенные. У более 4% потомства от родителей, имеющих скрытые дизрафические состояния (миелокистоцеле, врожденный дермальный синус) отмечаются открытые дефекты нервной трубки. Большинство структурных аномалий ЦНС образуются в течении 8 недель эмбрионального развития, при этом, чем на более ранних этапах повреждается мозг, тем более грубо нарушается его развитие. Это положение гласит, что данный конкретный порок развития головного мозга не может быть иницирован вне конкретного, соответствующего только ему периода нейроонтогенеза. В зависимости от уровня генетического дефекта все пороки нервной системы делятся на три основные группы: обусловленные нарушениями органогенеза на этапах эмбрионального развития структур мозга, гистогенеза (дисгенезии) и цитогенеза или нарушения клеточного метаболизма во внешне нормально сформированных образованиях мозга. Органогенетические аномалии отражают этап развития мозга в момент воздействия вредного фактора, сохраняя эмбриональную форму определенной стадии развития без клеточной пролиферации. Эти виды патологии определяются нарушением функции общих генов и

мультифакториальны по своей этиологии. При гистогенных аномалиях структуры мозга не нарушены, однако аномальные клетки продолжают миграцию, пролиферацию и дифференциацию, создавая интракраниальные патологические структурные комплексы (церебральные ангиомы при ангиоматозе, фиброматозные бляшки при нейрофиброматозах, субэпендимальные узлы при туберозном склерозе). Такие формы дисморфогенеза имеют наследственный характер и обусловлены наследственной передачей патологического гена. Начиная с 19-го дня развития эмбриона воздействие генетических и средовых факторов может привести к нарушению смыкания нервной трубки. 19-й день гестации является отправной точкой образования церебральных аномалий. Патология смыкания нервной трубки является прекращением нормального процесса развития из-за воздействия стресс-факторов извне. Клиническим следствием патологии смыкания нервной трубки является расщепленный позвоночник с неразвитым спинным мозгом, подобным по структуре первичной нервной пластинке. С 24-го по 28-й день происходят изменения заднего и переднего конца нервной трубки. Воздействие вредных факторов в это время может привести к прекращению дальнейшего развития мозга и возникновению анэнцефалии. Учитывая полную несовместимость с жизнью этого порока развития ЦНС важно своевременно выявить этот порок. Пренатальная диагностика анэнцефалии и других аномалий нервной трубки базируется преимущественно на определении уровня фетального альфа-фетопротеина (АФП). Этот протеин является основным компонентом белковой системы сыворотки эмбриона и определяется на 30-й день гестации. Повышение уровня АФП в амниотической жидкости является признаком наличия открытого дефекта нервной трубки. Однако считать, что уровень АФП является маркером, коррелирующего с наличием открытого дефекта нервной трубки, неправильно. Во II триместре беременности при УЗИ можно достоверно выявить анэнцефалию плода. Ежегодная тенденция к увеличению на 15- 25% внутриутробного инфицирования плода, особенно возникающее на фоне сочетанного инфицирования «оппортунистическими инфекциями» (данные ВОЗ за 2010 год) привело к росту врожденных полиорганных поражений, чаще всего, центральной нервной системы. Врожденная цитомегаловирусная инфекция (ЦМВИ), при заражении в первые месяцы беременности, способствует формированию врожденных пороков развития ЦНС, таких как микроцефалия и гидроцефалия. Токсоплазмоз играет значительную роль при врожденной патологии ЦНС у новорожденных детей, особенно при внутриутробном инфицировании токсоплазмозом в I триместре беременности. Триада, описываемая некоторыми авторами, которая часто встречается при токсоплазмозе: гидроцефалия, кальцификаты, хориоретинит

– в наших исследованиях не встречалась. Самый основной эхографический признак токсоплазмоза у плода и новорожденного ребенка – это вентрикуломегалия. Герпетическая инфекция характеризуется поражением ЦНС в виде микроцефалии и гидроцефалии. Неврологическая симптоматика сразу после рождения не проявляется и появляется в 3-6 месяцев жизни ребенка. А ультразвуковой метод позволяет в первые дни жизни выявить данный врожденный порок ЦНС. Другим важным фактором формирования врожденных пороков ЦНС выделяют хромосомные заболевания. Для них характерно наличие множественных сочетанных пороков развития. Точная причина возникновения хромосомной патологии у плода, приводящая к врожденным аномалиям ЦНС неизвестна. У 40% фенотипически здоровых родителей выявляются хромосомные патологии плода и определить причину их возникновения на данном этапе развития медицины невозможно.

Основными ультразвуковыми критериями выявления хромосомной патологии у плода являются:

- измерение воротникового пространства в 12 недель гестации позволило предупредить синдром Дауна у 95 % беременных;
- измерение носовой кости, если в 13-14 недель гестации у плода не визуализируется носовая кость надо думать о трисомии;
- проведение амниоцентеза позволило определить болезнь Дауна у 30% беременных женщин старше 35 лет;
- трикуспидальная регургитация выявлена у 87% беременных с синдромом Дауна;
- при доплерографическом исследовании кровотока в венозном протоке у 78% беременных выявлен реверсный кровоток при синдроме Дауна у плода;
- в печеночной артерии усилен кровоток у плодов с синдромом Дауна;
- концентрация АФП у матери с плодом, страдающим синдромом Дауна уменьшается;
- определение свободной фракции b-ХГЧ; Беременные с синдромом Дауна у плода имели повышение фракции В-hCG (РАРА)

В нашей стране пренатальная диагностика хромосомной патологии используется как скрининговое исследование и включает обследование всех беременных женщин на УЗИ, определение АФП, эстриола, ХГЧ, 17-гидроксипрогестерона в сыворотке крови матери и определение кариотипа плода по клеткам хориона, плаценты, крови или амниотической жидкости у женщин старше 35 лет. УЗИ позволяет уже в конце I триместра беременности выявить пороки ЦНС не совместимые с жизнью, такие как анэнцефалия, голопрозэнцефалия, экзэнцефалия, гидроцефалия, акрания, цефалоцеле.

Согласно оценкам отечественных и зарубежных специалистов (акушеров-гинекологов) состояния здоровья женщин репродуктивного периода жизни предполагается, что почти у 90% женщин детородного периода уровень

фолатов в эритроцитах недостаточный. Снижение уровня фолатов в эритроцитах способствует повышению концентрации в крови гомоцистеина. Высокие уровни гомоцистеина усиливают агрегацию тромбоцитов вследствие снижения синтеза эндотелием релаксирующего фактора. Микротромбообразование и нарушения микроциркуляции приводят к целому ряду акушерских осложнений. Гомоцистеин свободно переходит через плаценту и может оказывать тератогенное и фетотоксическое действие на развивающийся плод. Было доказано, что гипергомоцистеинемия является одной из причин анэнцефалии и незаращения костномозгового канала (spina bifida). Анэнцефалия приводит к стопроцентной летальности, а spina bifida — к развитию серьезных неврологических проблем у ребенка: параличи нижних конечностей, приводящие к пожизненной инвалидности и непродолжительной жизни. Предполагается, что повышенную склонность к гипергомоцистеинемии имеют курящие женщины. Потребление больших количеств кофе является одним из самых мощных факторов, способствующих повышению уровня гомоцистеина в крови.

Витаминодефицитные состояния и почечная недостаточность могут также способствовать значительному росту уровня гомоцистеина в крови. Экстрагенитальные заболевания матери (сахарный диабет, тиреотоксикоз), псориаз и лейкозы, тератогенное воздействие некоторых лекарственных препаратов и наркотических веществ (алкоголь, кокаин, гашиш, героин, морфин), также способствуют повышению уровня гомоцистеина в крови и неправильному формированию структур головного и спинного мозга у плода. Причин возникновения гипергомоцистеинемии очень много: это может быть и генетическая предрасположенность. В норме гомоцистеина в крови натощак должно быть: 5-12,5 мкмоль/л. Концентрация гомоцистеина в плазме крови в пределах 15 – 30 мкмоль/л свидетельствует об умеренной гипергомоцистеинемии, от 30 до 100 мкмоль/л – о тяжелой гипергомоцистеинемии. Повышение уровня фолатов плазмы крови способствует снижению уровня гомоцистеина. Источниками фолатов являются петрушка (38,4 мкг/100гр), хлеб пшеничный (25-27 мкг/100гр), капуста цветная и белокочанная (15-30 мкг/100гр), брокколи и лесной орех (63 мкг/100гр), салат (48 мкг/100гр), печень (290-300 мкг/100гр), яичный желток (142 мкг), спаржа (89-142 мкг/100гр). Фолаты всасываются в виде простых гидролизатов, а не в связанной форме (т.е. фолиевая кислота должна быть гидролизована ферментами). Наибольшее количество ферментов, осуществляющих гидролиз находится в 12-перстной и тощей кишке. Всасывание фолатов из пищи происходит не полностью. Фактически адсорбируется только около 50% фолатов, потребляемых с пищей. Некоторые лекарственные вещества ингибируют ферменты, расщепляющие фолаты или при заболеваниях кишечника у женщины происходит нарушение всасывания конъюгированных форм фолиевой кислоты. Врачи также во

время беременности рекомендуют прием витаминных комплексов для профилактики ВПР у плода (элевит пронаталь, матерна, прегнавит).

В последние годы получены данные о роли нейроактивных веществ – пептидов в функционировании коры большого мозга. Распределение в коре пептидов – холецистокинина и вазоактивного интестинального полипептида и гамма-аминомасляной кислоты, дофамина существенно влияет на двигательные и высшие психические функции человека и моделирует их. Имеется тесная связь между нейрохимическим составом участков коры и их структурной и функциональной дифференцировкой. Например, норадреналин играет особую роль в восприятии тактильной информации. Вещества, потенцирующие действие норадреналина (кокаин), вызывают тактильные галлюцинации.

КЛАСИФИКАЦИЯ ВРОЖДЁННЫХ АНОМАЛИЙ РАЗВИТИЯ ГОЛОВНОГО МОЗГА (Harwood-Nash D., 1992)

I. Нарушения органогенеза (нарушения развития мозга с нормальным гистогенезом)

1. Нарушения закрытия невральной трубки:

аномалия Арнольда-Киари;

цефалоцеле;

агенезия мозолистого тела и другие его аномалии;

комплекс Денди-Уолкера;

краниошизис (менингоцеле, энцефалоцеле и т. д.).

2. Нарушения дивертикуляции или деления мозга:

голопрозэнцефалия (алобарная, семилобарная, лобарная);

септооптическая дисплазия (синдром de Morsier).

--

3. Нарушения образования извилин и клеточной миграции (мальформаций кортикального развития):

мальформаций, обусловленные измененной нейронной и глиальной пролиферацией;

мальформации, обусловленные изменением нейронной миграции;

мальформации, обусловленные нарушениями кортикальной организации;

мальформации кортикального развития

4. Нарушения размеров:

микроцефалия;

макроцефалия

5. Деструктивные поражения:

гидранэнцефалия;

порэнцефалия;

воспалительные заболевания, обусловленные краснухой, токсоплазмозом, герпесом;

гипоксически-аноксические поражения.

II. Нарушения гистогенеза (общая структура мозга нормальная, но появляются аномальные клетки, которые продолжают дифференцироваться)

1. Нейрокожные синдромы:

нейрофиброматозы;

энцефалотригеминальный ангиоматоз (синдром Стерджа - Вебера);

туберозный склероз (болезнь Бурневилля - Прингла);

цереброретинальный ангиоматоз (болезнь Гиппеля - Линдау)

2. Сосудистые поражения.

3. Врожденные опухоли:

- опухоли и опухолевидные образования.

III. Нарушения цитогенеза

1. Врожденные нарушения метаболизма:

аминоацидурия;

мукополисахаридоз;

липидоз.

2. Лейкодистрофии
3. Нейрональная дегенерация

Классификация W. DeMyer врожденных аномалий развития головного мозга у плода и новорожденных детей

1. Группа аномалий ЦНС на стадии образования нервной трубки (3,5-4 неделя внутриутробной жизни): анэнцефалия, акrania, агенезия мозолистого тела, черепно-мозговые грыжи, мальформации задней черепной ямки (синдром Денди-Уокера, Арнольда-Киари, Айкарди и др);
2. Группа аномалий развития ЦНС на стадии фрагментации (4-5 неделя развития). Это голопрозэнцефалическая группа пороков, септо-хиазмальная дисплазия, агенезия желудочков мозга;
3. ВАР ЦНС на 6-8 неделе внутриутробного развития, связаны с нарушением формирования коры и миграции нейробластов: агирия, пахигирия, полимикрогирия.
4. Пороки головного мозга в период 12-20 недель гестации, когда идет развитие массы и объема головного мозга, В этот период возникают все формы врожденных гидроцефалий, врожденная порэнцефалия, гидранэнцефалия, микро- и макроцефалия;

ТЕМА 2

Основные этапы внутриутробного развития центральной нервной системы

Многие заболевания центральной нервной системы у детей и взрослых возникают во время внутриутробного развития под влиянием вредных воздействий, поэтому очень важно, чтобы зарождение новой жизни, развитие эмбриона и плода происходило под постоянным контролем врачей. На ранних этапах нейроонтогенеза преобладают процессы развития мозга, а на терминальных стадиях - инволюционные изменения. Наиболее интенсивные изменения в нервной системе происходят во внутриутробном, интранатальном и раннем постнатальном периодах нейроонтогенеза.

Врачи делят беременность на три триместра. Каждый из них продолжается по три месяца (календарных). В первый триместр происходит интенсивное развитие малыша. К концу данного периода все системы органов уже сформированы, и ребенку остается только расти.

Первая неделя развития зародыша — это период дробления (деления) зиготы на дочерние клетки. Непосредственно после оплодотворения в течение первых 3—4 дней зигота делится и одновременно продвигается по маточной трубе в сторону полости матки. В результате деления зиготы образуется многоклеточный пузырек — бластула с полостью внутри (от греч. blas-tos — росток). Стенки этого пузырька образованы клетками двух видов: крупными и мелкими. Из наружного слоя мелких клеток формируются стенки пузырька — трофобласт. В дальнейшем клетки трофобласта образуют внешний слой оболочек зародыша. Более крупные темные клетки (бластомеры) образуют скопление —

эмбриобласт (зародышевый узелок, зачаток зародыша), который располагается кнутри от трофобласта. Из этого скопления клеток (эмбриобласта) развиваются зародыш и прилежащие к нему внезародышевые структуры (кроме трофобласта). Между поверхностным слоем (трофобластом) и зародышевым узелком скапливается небольшое количество жидкости. К концу 1-й недели развития (6— 7-й день беременности) зародыш попадает

в матку и внедряется (имплантируется) в ее слизистую оболочку; имплантация продолжается около 40 часов.

Вторая неделя жизни зародыша — это стадия, когда клетки эмбриобласта разделяются на два слоя (две пластинки), из которых образуется два пузырька. Из наружного слоя клеток, прилежащих к трофобласту, образуется эктобластический (амниотический) пузырек. Из внутреннего слоя клеток (зачатка зародыша, эмбриобласта) формируется эндобластический (желточный) пузырек. Закладка («тело») зародыша находится там, где амниотический пузырек соприкасается с желточным. В этот период зародыш представляет собой двухслойный щиток, состоящий из двух листков: наружного зародышевого (эктодерма), и внутреннего зародышевого (энтодерма). Эктодерма обращена в сторону амниотического пузырька, а энтодерма прилежит к желточному пузырьку. На этой стадии можно определить поверхности зародыша. Дорсальная (спина) поверхность прилежит к амниотическому пузырьку, а вентральная (брюшная сторона) — к желточному. На **второй** неделе внутриутробного развития зародышевый щиток в своей задней (каудальной) части утолщается. Здесь в дальнейшем начинают развиваться осевые органы (хорда, нервная трубка).

Третья неделя жизни зародыша является периодом образования трехслойного щитка (зародыша). Клетки наружной, эктодермальной пластинки зародышевого щитка смещаются к заднему его концу. В результате образуется клеточный валик (первичная полоска), вытянутый в направлении продольной оси зародыша. В головной (передней) части первичной полоски клетки растут и размножаются быстрее, в результате чего образуется небольшое возвышение — первичный узелок (узелок Хенсена). Место первичного узелка указывает на краниальный (головной конец) тела зародыша. Быстро размножаясь, клетки первичной полоски и первичного узелка прорастают в стороны между эктодермой и энтодермой, так образуется срединный зародышевый листок — мезодерма. Клетки мезодермы, расположенные между листками щитка, называются внутрizarодышевой мезодермой, а выселившиеся за его пределы — внезародышевой мезодермой. Часть клеток мезодермы в пределах первичного узелка особенно активно растет вперед от головного и хвостового конца зародыша, проникает между наружным и внутренним листками и образует клеточный тяж — спинную струну (хорду). В конце 3-й недели развития в передней части наружного зародышевого листка происходит активный рост клеток — образуется нервная пластинка. Эта пластинка вскоре прогибается, образуя продольную борозду — нервную бороздку. Края бороздки утолщаются, сближаются и срастаются друг с другом, замыкая нервную бороздку в нервную трубку. В дальнейшем из нервной трубки развивается вся нервная система. **Третья неделя** внутриутробной жизни характеризуется образованием трехслойного щитка зародыша, когда клетки эктодермы смещаются к заднему концу зародышевого щитка. В результате образуется клеточный валик (первичная полоска), вытянутый в направлении продольной оси зародыша. Краниальное окончание первичной полоски – узел Хенсена. Узел Хенсена и эктодерма зародыша,

прехордальная пластинка спереди и хорда сзади – основные участники формирования будущей нервной системы, а мезодерма осуществляет контроль над формированием и организацией центральной нервной системы. Мезобластные протеины-индукторы (фоллистатин, хордин и др.) обладают эффектом прямых ингибиторов (вещество, замедляющее или предотвращающее течение какой-либо химической реакции) нейрональной дифференцировки путем подавления эпителиальной. Фоллистатин ингибирует действие активина – белка, вырабатываемого мезодермой, который отвечает за мезобластную дифференцировку, а хордин ингибирует действие BMP-4, другого репрессора нейрональной дифференцировки. В конце 3-й недели развития в передней части наружного зародышевого листка происходит активный рост клеток — образуется нервная пластинка. Эта пластинка вскоре прогибается, образуя продольную борозду — нервную бороздку. Края бороздки утолщаются, сближаются и срастаются друг с другом, замыкая нервную бороздку в нервную трубку. В дальнейшем из нервной трубки развивается вся нервная система. Эктодерма смыкается над образовавшейся нервной трубкой и теряет с ней связь.

Четвертая неделя жизни — зародыш, имеющий вид трехслойного щитка. Зародышевый щиток становится выпуклым, а его края отграничиваются от окружающего зародыш амниона глубокой бороздой — туловищной складкой. Тело зародыша из плоского щитка превращается в объемный, эктодерма покрывает тело зародыша со всех сторон. Из эктодермы в дальнейшем образуются нервная система, эпидермис кожи и ее производные, эпителиальная выстилка ротовой полости, анального отдела прямой кишки, влагалища. Мезодерма дает начало внутренним органам (кроме производных энтодермы), сердечно-сосудистой системе, органам опорно-двигательного аппарата (костям, суставам, мышцам), собственно коже. Энтодерма, оказавшаяся внутри

тела зародыша человека, свертывается в трубку и образует эмбриональный зачаток будущей кишки. Узкое отверстие, сообщающее эмбриональную кишку с ночным мешком, в дальнейшем превращается в пупочное кольцо. Из энтодермы формируются эпителий и все железы пищеварительной системы и дыхательных путей. В течение 4-й недели развития зародыша продолжается дифференцирование его мезодермы, начавшейся на 3-й неделе. Дорсальная часть мезодермы, расположенная по бокам от хорды, образует парные утолщенные выступы — сомиты. Сомиты сегментируются, т.е. делятся на метамерные участки. Поэтому дорсальную часть мезодермы называют сегментированной. Сегментация сомитов происходит постепенно в направлении спереди назад. Вентральная часть мезодермы на сегменты не подразделена. Она образует с каждой стороны две пластинки (несегментированную часть мезодермы). Медиальная (висцеральная) пластинка прилежит к энтодерме (первичной кишке) и называется спланхноплеврой. Латеральная (наружная) пластинка прилежит к стенке тела зародыша, к эктодерме, и получила название соматоплевры. Из спланхно- и соматоплевры развиваются эпителиальный покров серозных оболочек (мезотелий), а также собственная пластинка серозных оболочек и подсерозная основа. Мезенхима спланхноплевры идет также на построение всех слоев пищеварительной трубки, кроме эпителия и желез, которые формируются из энтодермы. Пространство между пластинками несегментированной части мезодермы превращается в полость тела зародыша, которая подразделяется на брюшинную, плевральную и перикардальную полости. **Стадия нейруляции** начинается на **4-й неделе** гестации на уровне будущего шейного отдела и затем распространяется кпереди и кзади, заканчиваясь формированием невральная трубки в конце 4-й недели гестации. Затем на переднем конце нервной трубки появляются три расширения: краниальное

расширение нервной трубки дает начало головному мозгу, а расширения в области шеи и туловища превращаются в спинной мозг. **Это стадия вентральной индукции.**

На **5-й неделе** гестации нервная трубка полностью замыкается и расширяется в головном отделе. Закладывается передний мозг (прозенцефалон), в состав которого входят конечный (телэнцефалон) и промежуточный (диэнцефалон) мозг. Задний мозговой пузырь делится на закладку мозжечка и продолговатый (миелэнцефалон) мозг. К 5-6 неделям гестации головной мозг эмбриона состоит из 5 мозговых пузырей. В период с **5-й по 8-ю неделю** жизни эмбриона продолжается формирование органов (органогенез) и тканей (гистогенез). Это время раннего развития сердца, легких, усложнение строения кишечной трубки, формирования висцеральных дуг, образование капсул органов чувств. Нервная трубка полностью замыкается и расширяется в головном отделе (будущий головной мозг).

С **9-й недели**, т.е. с начала 3-го месяца зародыш принимает вид человека и называется плодом.

В первые недели внутриутробной жизни синхронно развиваются пространственно отдаленные нервные клетки, предназначенные для синаптического соединения между собой.

Эмбриогенез мозга регулируется последовательным включением групп генов, контролирующих развитие отделов мозга на различных этапах его формирования.

Таким образом, закладка нервной системы у зародыша происходит на первом месяце зачатия, а именно, на **18-27 день**. На этом этапе функционируют общие гены. На **втором** месяце внутриутробной жизни головной конец нервной трубки преобразуется, проходя последовательно стадии трех, а затем пяти мозговых пузырей, из которых на **третьем месяце** начинают формироваться основные структуры будущего

головного мозга. Из конечного мозгового пузыря развиваются полушария головного мозга и подкорковые ядра, из промежуточного - промежуточный мозг (зрительные бугры, подбугорье), из среднего формируется средний мозг – пластина четверохолмия, ножки мозга, сильвиев водопровод; из заднего - мост мозга (варолиев мост) и мозжечок, из продолговатого - продолговатый мозг. Задняя часть миелэнцефалона плавно переходит в спинной мозг. На **4 месяце** гестационного развития из вентральных отделов спинного мозга формируются передние рога серого вещества, а из дорсальных отделов – задние рога спинного мозга. Передние рога развиваются значительно быстрее задних рогов за счет более ранней дифференцировки и быстрого роста двигательных нервных клеток спинного мозга или двигательного нейробласта. Это период **нейрональной пролиферации**. На **5 месяце** внутриутробной жизни происходит превращение двигательного нейробласта в нейрон с появлением отростков – нейритов (аксонов) и дендритов. Нейриты выходят из спинного мозга и образуют вентральные или передние корешки скелетных мышц эмбриона. Клетки задних рогов посылают свои нейриты в краевую зону нервной трубки, с наступлением миелинизации эта зона превращается в белое вещество спинного мозга. К моменту рождения имеется полный набор нервных клеток, отпущенный на всю последующую жизнь. В процессе жизни новые нейроны уже не будут вновь образовываться, а часть данных от рождения нервных клеток будет систематически уничтожаться, разрушаться в мозге во имя обеспечения его стабильной работы.

Таким образом, выделяют несколько последовательных стадий внутриутробного онтогенеза головного мозга соответствующим определенным срокам гестации. Основные стадии нейроонтогенеза: дорсальная и вентральная индукция, нейрональная пролиферация и миграция, стадия нейрональной организации и миелинизации. В таблице

№ представлены этапы внутриутробного развития головного мозга плода по сроку гестации.

Таблица 1

Основные стадии внутриутробного развития головного мозга в различные сроки беременности (по М. Levine, 1989; J. Volpe, 1996)

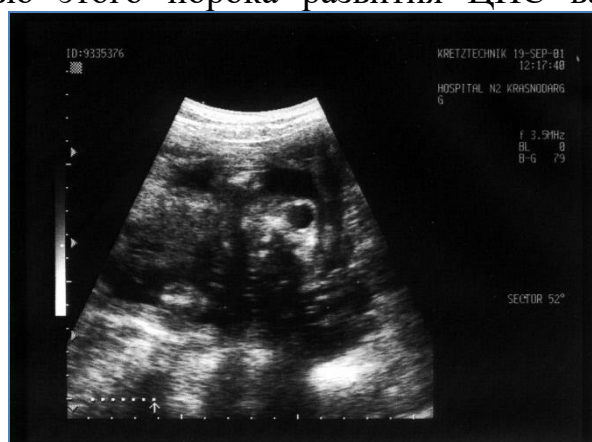Срок гестации	Этапы нейроонтогенеза
Ранний нейроонтогенез	
3-4 недели	Дорсальная индукция
5-6 недель	Вентральная индукция
Поздний нейроонтогенез	
2-4 месяца	Нейрональная пролиферация
3-5 месяцев	Нейрональная миграция
6 месяцев и после рождения	Нейрональная организация
8-9 месяцев и после рождения	Миелинизация

ТЕМА 3

Лучевая диагностика врожденных пороков развития центральной нервной системы, связанные с нарушением закрытия нервной трубки

Анэнцефалия– это один из самых грубых пороков головного мозга, при котором отсутствуют полушария мозга и свод черепа. Мозговая ткань представлена аморфной гетерогенной структурой. Термин «анэнцефалия» объединяет группу полных и частичных дефектов головного мозга и черепа. Клинически анэнцефалия обозначает отсутствие большей части головного мозга при частично сохраненном черепе, мозжечке и продолговатом мозге. Порок обусловлен несмыканием нервной трубки. Время возникновения – 24 день гестации. Частота этого порока составляет 0,5-2 на 1000 живорожденных. 75% детей рождаются мертворожденными, остальные умирают в первые дни жизни. У половины женщин, родивших детей с

анэнцефалией, беременность осложнялась многоводием. Морфологически анэнцефалия характеризуется отсутствием большого мозга, костей свода черепа. Средний и задний мозг недоразвиты. Мозговая ткань замещена соединительной тканью с кистозными полостями. Лицевые структуры развиты нормально или отмечается расщепление твердого неба. Пренатальная УЗ-диагностика анэнцефалии возможна с 11-12 недель беременности, когда завершается оссификация костей свода черепа плода. Но чаще всего УЗ-диагностика анэнцефалии происходит во II триместре беременности в 20-22 нед. гестации. Начиная с 24-го по 28-й дни гестации происходят изменения заднего и переднего конца нервной трубки. Воздействие вредных факторов в это время может привести к прекращению дальнейшего развития мозга и возникновению анэнцефалии. Учитывая полную несовместимость с жизнью этого порока развития ЦНС важно



своевременно выявить этот порок.

Рис.1

№ Беременность 13 недель, продольное сканирование плода с анэнцефалией: отсутствие костей свода черепа и паренхимы головного мозга (стрелка)

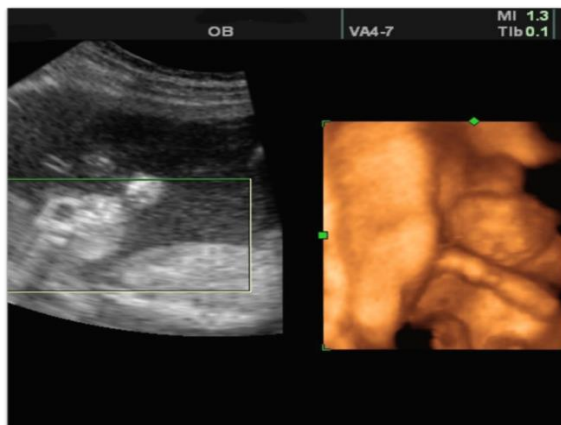


Рис. № 2 Беременность 11 недель, продольное

сканирование плода с анэнцефалией: отсутствие костей свода черепа и паренхимы головного мозга (стрелки)

Порэнцефалия - это собирательный термин, объединяющий различные варианты патологии коры большого мозга и желудочков, характеризующиеся наличием в мозге полостей, распространяющихся от подпаутинных пространств до полостей желудочков. Развивается в результате дефекта

миелинизации, который приводит к нарушению формирования клеточных слоев коры, пролиферации глии и разрастанию рубцовой соединительной ткани. Этот врожденный дефект в ткани конечного мозга сообщается с желудочковой системой и субарахноидальным пространством. Снаружи полость прикрыта мозговыми оболочками, внутри выстлана эпендимой. Выделяют истинную и ложную порэнцефалию. Одной из наиболее тяжелых форм истинной порэнцефалии является шизэнцефалия, которая по своей сути представляет собой диспластическую форму порэнцефалии. Шизэнцефалия - это истинная, или настоящая порэнцефалия, при которой существуют симметричные полости, которые также соединены с желудочками и с субарахноидальным пространством (двойная симметричная порэнцефалия). Шизэнцефалия выглядит как расщелина мозгового плаща, она часто сочетается с агенезией прозрачной перегородки, мозолистого тела. При ложной порэнцефалии полость возникает вторично как результат некроза мозговой ткани после инсульта или травмы. К числу травматических факторов, которые могут привести к вторичной порэнцефалии относят пункцию желудочковой системы у детей с гидроцефалией, проведение шунтирующих операций. Ложная порэнцефалия – это наиболее частый тип, которая развивается как деструкция ткани мозга и часто называется интранатальной энцефаломалицией. Величина порэнцефалической полости может быть различной. Порэнцефалия является следствием локальных инфарктов мозговых артерий или кровоизлияний в кору головного мозга и прогноз зависит от локализации и размера порэнцефалической кисты. Порэнцефалия характеризуется наличием одной или нескольких полостей, расположенных в коре головного мозга, заполненных жидкостью и соединяющихся с желудочками. Дифференцировать порэнцефалические кисты сложнее всего с арахноидальными кистами, при которой все структуры мозга сохранены. Арахноидальные кисты чаще всего имеют центральное расположение, а порэнцефалические – латеральное. Клиническая картина у детей с порэнцефалическими кистами variabelна и зависит от локализации и размера кисты. Если кисты не затрагивают жизненно важные центры, то у таких детей наблюдаются неврологические нарушения в виде умеренного гемипареза. Интеллектуальное развитие у таких детей соответствует возрасту. НСГ – метод первичного выявления кист, для точной установки диагноза необходимо КТ или МРТ структур головного мозга. Для первичных форм характерен обширный дефект вещества мозга односторонней или двухсторонней локализации. Борозды по конвекситальным и медиальным отделам полушарий не визуализируются (агирия), ствольные структуры и мозжечок сформированы правильно. Для врожденной порэнцефалии характерно сочетание порока с тяжелыми изменениями борозд и извилин мозга, нарушения дифференцировки полушарий на доли. При вторичных порэнцефалиях визуализируются анэхогенные кистозные образования, которые могут вызывать окклюзионные

проявления со стороны желудочковой системы и развитие асимметричной гидроцефалии.

Пренатальная УЗ-диагностика порэнцефалии не вызывает трудностей, визуализация дефекта паренхимы головного мозга, заполненного ликвором легко. Но врачи УЗ-диагностики часто не могут определиться при визуализации анэхогенных образований в головном мозге в дифференциации арахноидальных и порэнцефалических кист. Порэнцефалия возникает на месте грубого повреждения вещества головного мозга. В результате образуется полость, заполненная ликвором. Эта полость всегда имеет сообщение с ликворосодержащей системой, так как через это сообщение и заполняется полость ликвором. Эти УЗ-признаки: дефект мозговой ткани и образование полости на месте дефекта, заполненной ликвором, который сообщается с желудочками или субарахноидальным пространством являются основными при дифференциальной диагностике с арахноидальными кистами. При визуализации арахноидальных кист не определяется дефектов и повреждений структур головного мозга. Так как при порэнцефалии в патологический процесс вовлекается кора головного мозга, она имеет всегда латеральную локализацию по сравнению с арахноидальными кистами, которые обычно располагаются срединно (межполушарная, супраселлярная, ретроцереbellарная, арахноидальная киста мосто-мозжечкового угла).

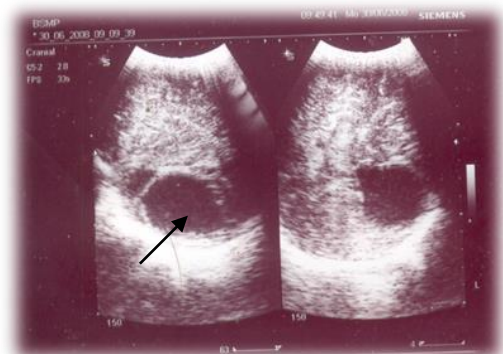

Рис. № 3 Порэнцефалическая киста у плода в 24 недели гестации при сагиттальном и коронарном сканировании структур головного мозга на уровне Рейлева островка (стрелка).

У новорожденного ребенка сразу при скрининговом УЗ-исследовании выявляются порэнцефалические кисты. Эхографические признаки порэнцефалических кист у новорожденного ребенка не отличаются от эхо-признаков их у плода. Отличить истинную порэнцефалическую кисту от ложной методами УЗИ у новорожденного ребенка невозможно.

Синдром Арнольда-Киари

Среди дисрафических расстройств особое место занимает аномалия Арнольда-Киари, для которой свойственно сочетание гидроцефалии с

spinabifida. Первые попытки изучения синдрома Арнольда-Киари были сделаны в 1883 г. В 1894 г. J. Arnold выявил случай сочетания spinabifida и смещения заднего мозга в позвоночный канал. Эта патология связывается с тем, что закладка спинного мозга в нижнем отделе срастается с задней стенкой позвоночного канала, и в процессе роста плода не происходит подтягивания нижнего отдела спинного мозга вверх. При этом продолговатый мозг и отчасти мозжечок втягиваются через большое затылочное отверстие в позвоночный канал. В крайних случаях нижняя часть продолговатого мозга обнаруживается на уровне III-IV шейных позвонков. В результате вклинения мозга в большое затылочное отверстие, отверстие Люшки сдавливается и ликвор может выходить из желудочковой системы только через отверстие Мажанди. Из-за сдавления субарахноидальных пространств в области продолговатого мозга, поступление ликвора от отверстия Мажанди к поверхности больших полушарий затруднено, что и ведет к постепенному развитию гидроцефалии. Выделяют 4 типа синдрома Арнольда-Киари. В практической работе у новорожденных детей встречается II тип, так как I тип не дает клинической симптоматики, а III тип не совместим с жизнью, а IV тип рассматривается как отдельная нозологическая единица. При аномалии Арнольда-Киари I-го типа продолговатый мозг смещен вниз, в шейный отдел спинномозгового канала, и его дорсальная часть покрыта языкообразным выступом миндалин мозжечка и полусфер. Порок Арнольда-Киари II-го типа – это сложная аномалия. Задняя черепная ямка мала, а мозжечковый намет прикрепляется близко к увеличенному большому затылочному отверстию. Мозжечок меньше нормальных размеров и имеет дегенеративные изменения, серповидный отросток и намет мозжечка гипопластичны. Нижний отдел моста мозга и верхний отдел продолговатого мозга меньше нижнего в поперечном сечении. Миндалины мозжечка и червь имеют арахноидальные спайки к тыльным и боковым сторонам продолговатого и спинного мозга. IV желудочек располагается в нижней тыльной части продолговатого мозга и деформирован. Порок Арнольда-Киари II типа встречается наиболее часто. Этот тип аномалии сопровождается миеломенингоцеле (грыжевой мешок содержит оболочки, вещество спинного мозга и спинномозговую жидкость) с развитием в последующем гидроцефалии. Миеломенингоцеле – это спинномозговая грыжа, которая возникает на 26 день гестации в результате несмыкания задней пропорции нервной трубки. В 80% случаев локализуется в пояснично-крестцовых сегментах позвоночника, встречается с частотой 5:1000 новорожденных. До 6-8% семейных случаев обусловлено генетическими факторами. Более высокая частота у пожилых матерей позволяет предположить, что старение яичников и гормональный дисбаланс могут играть роль предрасполагающего фактора. Анатомически миеломенингоцеле представляет собой дорсальную протрузию невральных масс, благодаря которой формируется дорсальный мешок. Определяется

гипоплазия мозжечка и намета. Мост удлиннен, его нижняя четверть расположена ниже уровня большого затылочного отверстия. Продолговатый мозг смещен в шейный отдел спинномозгового канала, черепные нервы растянуты. Полость грыжи заполнена спинномозговой жидкостью. Спинальный мозг недоразвит, отмечаются участки разрастания глии, центральный канал расширяется. Через несколько дней или недель после рождения происходит увеличение размеров грыжи, застой ликвора и нарастают явления гидроцефалии с расширением субарахноидального пространства. А еще через несколько дней развивается вентрикулит. Клинически порок проявляется нарушением функции моторных нейронов спинного мозга, отсутствием рефлексов, а также потерей чувствительности. Неврологические расстройства зависят от уровня нарушений спинного мозга (L1, L2, L3, L4, L5, S1, S2, S4). При локализации миеломенингоцеле ниже уровня S1 больные способны ходить без посторонней помощи. При локализации выше L2 самостоятельное движение невозможно. Некоторые исследователи отмечают, что при локализации дефекта выше уровня L2 у пациентов постепенно формируется сколиоз, при локализации ниже указанного уровня сколиоза не отмечается. В основном поражаются моторные, сенсорные функции, а также функции тазовых органов. Неврологические проявления определяются в виде двигательных расстройств (парезы, параличи, нарушение чувствительности, недержание мочи, вплоть до полной инвалидизации). Миеломенингоцеле может сочетаться с врожденными пороками сердца, аномалиями мочеполовой системы, расщелиной неба. Этиология порока мультифакториальная. Дифференцировать необходимо с менингоцеле, липоменингоцеле, гидроцефалией. Вероятность развития обструктивной гидроцефалии у новорожденных с миеломенингоцеле составляет от 65 до 90% случаев. Средством своевременной диагностики этого грозного осложнения (а своевременность здесь чрезвычайно важна) является УЗИ головного мозга плода и новорожденного ребенка. Летальный исход у новорожденных детей возможен в первые недели и месяцы жизни. У выживших детей отмечаются тяжелые нарушения (парезы, параличи, параплегии, кифоз и др). Лечение симптоматическое и хирургическое. Только в небольшом числе случаев миеломенингоцеле возможна эффективная хирургическая коррекция, так как в грыжевой мешок включены не только оболочки, но и непосредственно структуры спинного мозга. Это ставит под сомнение безопасность и эффективность хирургического иссечения грыжевых тканей и повышает угрозу тяжелой послеоперационной инвалидизации.

Пренатальная ультразвуковая диагностика (УЗД) синдрома Арнольда-Киари у плода возможна во II триместре беременности, но в отечественной и зарубежной литературе описаны случаи выявления этой мальформации ЦНС и в более ранние сроки гестации (Vlaasi др.) С 16 недель гестации хорошо

визуализируются задние центры оссификации позвоночника, поэтому не составляет труда выявить спинномозговые грыжи, которые всегда комбинируются с синдромом Арнольда-Киари. Сама грыжа лучше визуализируется при продольном сканировании плода, но дефекты позвоночника диагностируются лучше при поперечном сканировании скелета позвоночника плода. В норме остистые отростки позвонков при поперечном сканировании располагаются параллельно друг другу, а при наличии spina bifida они не смыкаются, а образуют Y или U дефект с выпячиванием грыжевого мешка.

Основным эхографическим признаком наличия порока Арнольда-Киари при УЗИ структур головного мозга у плода является аномалия формы мозжечка и задней черепной ямки. Форма головы изменяется при наличии дефекта позвоночника в области шеи и приобретает форму «лимона». При локализации spina bifida в поясничном и крестцовом отделах позвоночника форма головы плода может не изменяться. Вентрикуломегалия наблюдается у 70-80% плодов. Чаще встречается после 24 недель беременности. Это связано с затрудненным оттоком ликвора вследствие деформации задней черепной ямки, поскольку вентрикуломегалия коррелирует с тяжестью дефекта задней черепной ямки. Трансвагинальное исследование (ТВУЗИ) позволяет выявить синдром Арнольда-Киари у плода на более ранних сроках гестации в 12-14 недель, но не всегда. Четкая визуализация spina bifida у плода облегчает выявление этой мальформации ЦНС врачу-исследователю.

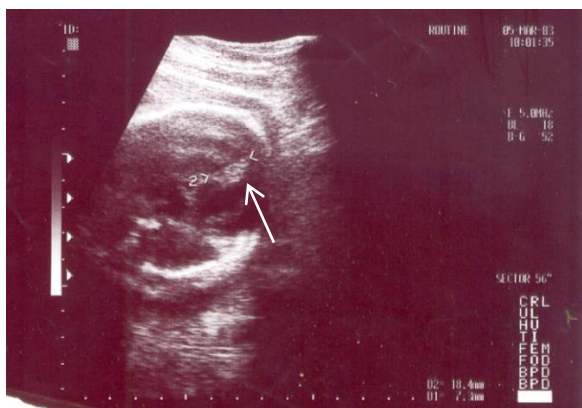

Рис. 4 Мозжечок в форме «банана» (↑) у плода в 22 нед. гестации с синдромом Арнольда-Киари. Аксиальная плоскость сканирования.

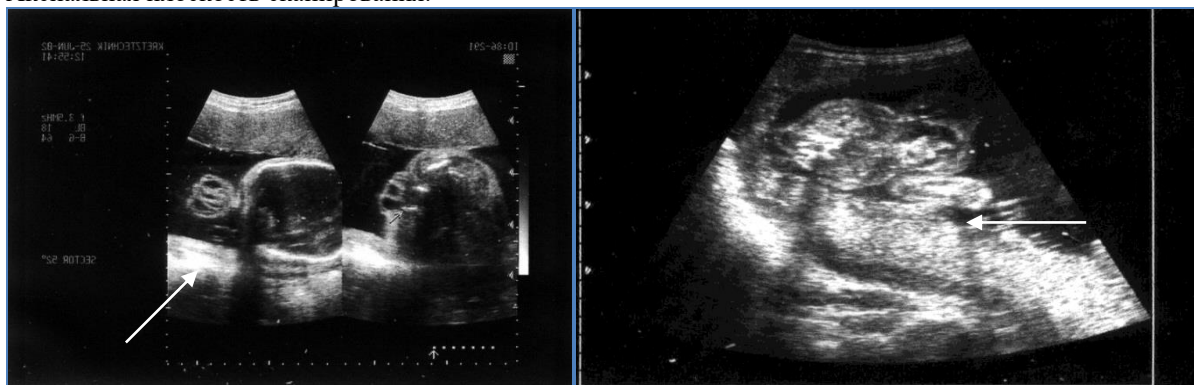


Рис. 5 Спинномозговые грыжи (стрелки), различные варианты изображения у плода в 22 нед. гестации с подозрением на врожденную аномалию головного мозга (синдром Арнольда-Киари).

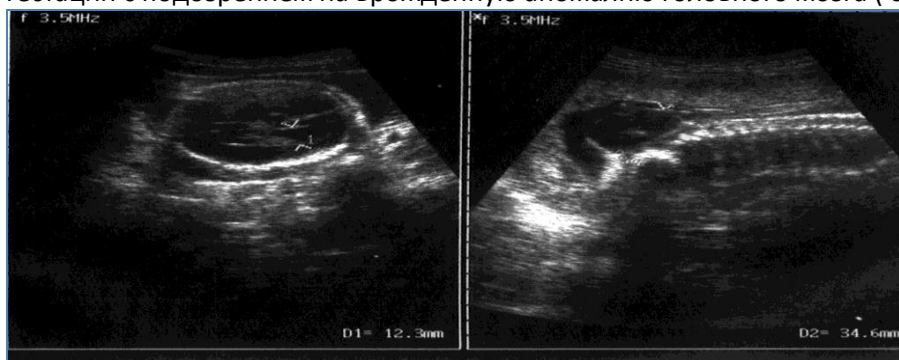


Рис.6 Врожденный порок ЦНС (синдром Арнольда-Киари). Сочетание патологии задней черепной ямки, с удлинением ствола мозга, обструктивной гидроцефалии и спинно-мозговой грыжи.

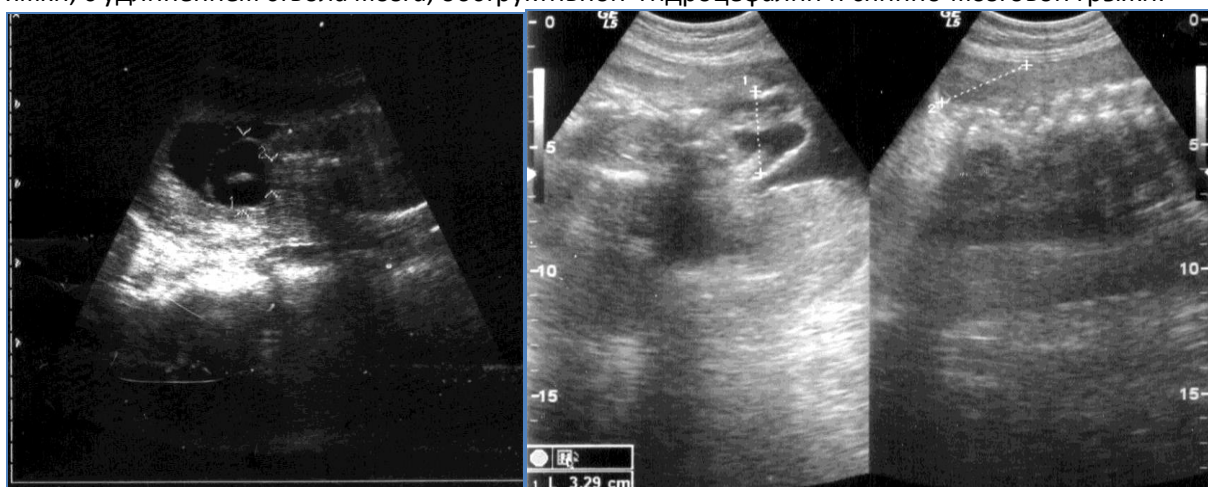


Рис.7 Спинно-мозговые грыжи. Различные варианты изображения.

УЗ-картина синдрома Арнольда-Киари (II тип) у новорожденных детей: сагиттальная и фронтальная плоскости сканирования являются наиболее информативными при выявлении данной аномалии, так как лучше всего позволяют визуализировать структуры задней черепной ямки (ствол, мозжечок, большая цистерна мозга). Прежде всего необходимо обратить внимание на эхографическую картину визуализации мозжечка и большой цистерны головного мозга. Нижний контур мозжечка не прослеживается вследствие смещения его в большое затылочное отверстие, а большая цистерна головного мозга не визуализируется за счет смещения в позвоночный канал. Впоследствии, обычно к 15-20 дню жизни ребенка присоединяется окклюзионная гидроцефалия, так как нарушается ликвородинамика и затруднен отток ликвора из черепной коробки. Синдром Арнольда-Киари (II тип) всегда сочетается с *spina bifida* (аномалия развития позвоночного столба в результате нарушения процесса закрытия нервной трубки). По своей локализации *spina bifida* может располагаться в различных отделах позвоночного столба, в связи с чем выделяют шейную, грудную, поясничную и крестцовую формы. Также выделяют *spina bifida anterior*

(дефект развития тел позвонков) и spinabifidaposterior (дефект развития остистых отростков и дужек позвонков). Spinabifidaanterior чаще всего располагается в крестцовом отделе позвоночника, а spinabifidaposterior в шейном и грудном отделе. В прогнозе у детей с spinabifidaanterior в поясничном и крестцовом отделе отмечаются двигательные нарушения нижних конечностей до полной инвалидизации. В прогнозе у детей с spinabifidaposterior в шейном и грудном отделе позвоночника выявляются такие осложнения как гидроцефалия, нарушения координации движений, парезы и параличи верхних и нижних конечностей, а также вегетативные нарушения.

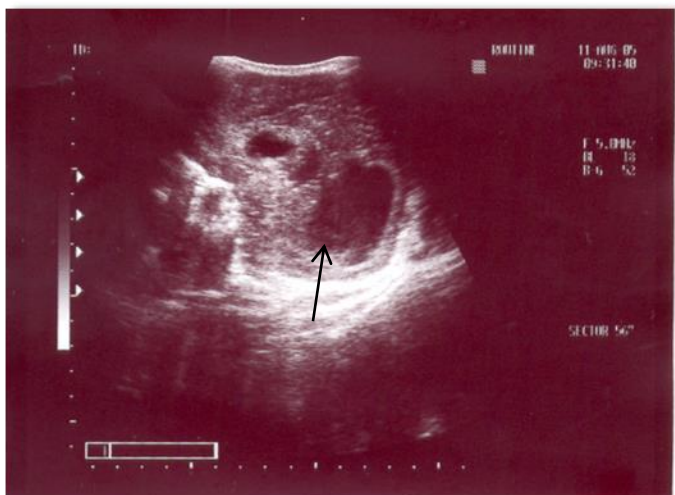


Рис. 8 Синдром Арнольда-Киари (II тип) у новорожденного ребенка в 1-е сутки жизни. Сагиттальная плоскость сканирования головного мозга. В области задней черепной ямки, в проекции мозжечка и основной цистерны головного мозга визуализируется анэхогенная структура овальной формы (↗).

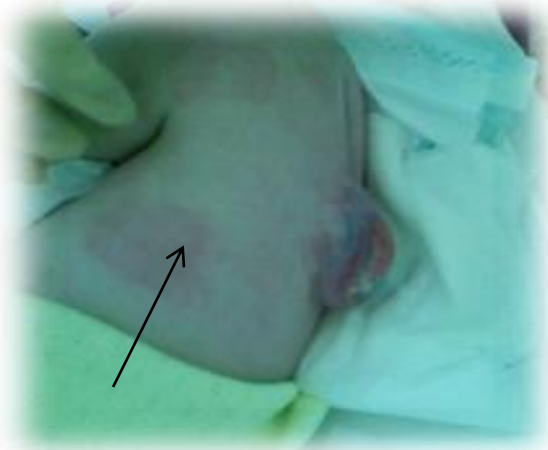
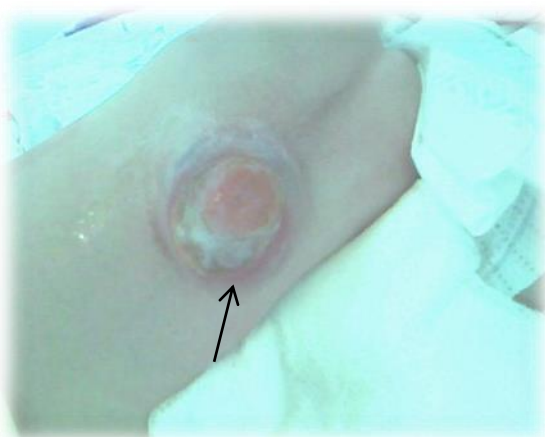
Рис. 9 Spinabifida у новорожденного ребенка, кожа вокруг грыжевого выпячивания рубцово изменена, так как через врожденный дефект вытекает ликвор (ликворея)

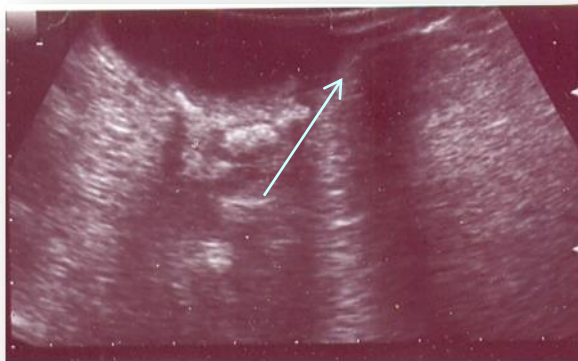


Рис. 10 Поперечное сканирование на уровне грыжевого выпячивания у того же ребенка. Датчик устанавливается перпендикулярно позвоночнику, на область грыжевого выпячивания. Содержимое грыжевого мешка имеет анэхогенную структуру, так как там содержится ликвор. Капсула грыжевого мешка утолщена и неоднородна (оболочки спинного мозга).

При тщательном визуальном исследовании пояснично-крестцово-копчикового отдела спины у новорожденного ребенка необходимо обращать внимание на наличие даже небольших кожных ямок, открытых синусовых ходов, пигментных и депигментированных пятен, гемангиом, атипично расположенных скоплений волос, липом, папиллом. Следует оценивать форму позвоночника для исключения поясничного сколиоза. Пальпаторное исследование позволяет выявить специфичные для дизрафических состояний подкожные скопления жира и фиброзной ткани, опухолевые образования, деформацию позвонков. После обнаружения тех или иных изменений позвоночника обязательная визуализация соответствующих сегментов позвоночного столба (УЗИ, рентгенография, КТ, МРТ). Дифференцировать синдром Арнольда-Киари II типа возможно только при рентгеновской компьютерной томографии (РКТ) или МРТ. УЗИ не позволяет провести типовую дифференциальную диагностику этой мальформации ЦНС.

Таблица 2

Дифференциальная диагностика аномалии Арнольда-Киари I и II степени

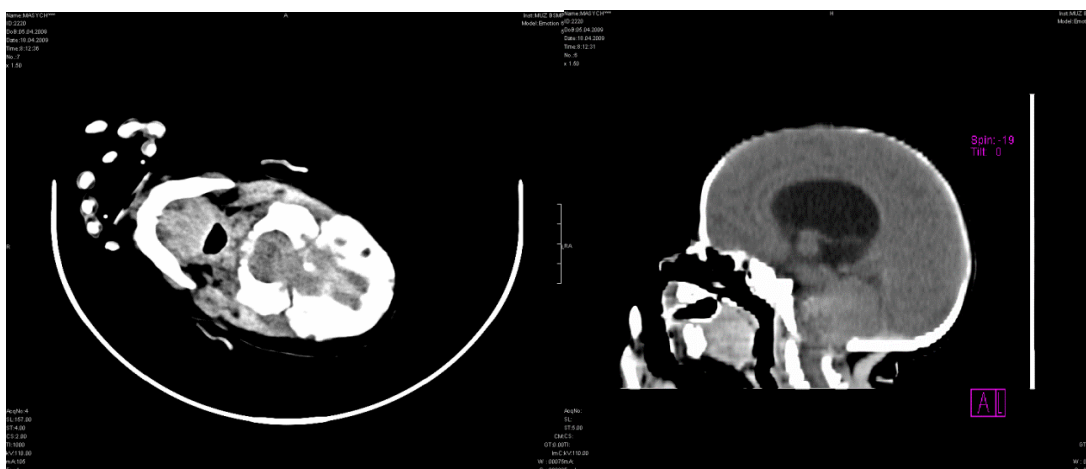
	Киари I	Киари II
Дислокация продолговатого мозга	нет	да
Каудальная дислокация в спинной канал	миндалины мозжечка	нижний червь, продолговатый мозг, IV желудочек
Spina bifida (миеломенингоцеле)	может быть	редко отсутствует

Гидроцефалия	может отсутствовать	редко отсутствует
Перегиб продолговатого мозга «kink»	отсутствует	присутствует в 55%
Возраст	взрослый	детский
Клиника	цервикалгия	прогрессирующая гидроцефалия,
Верхние шейные нервы	обычный ход	смещены вверх

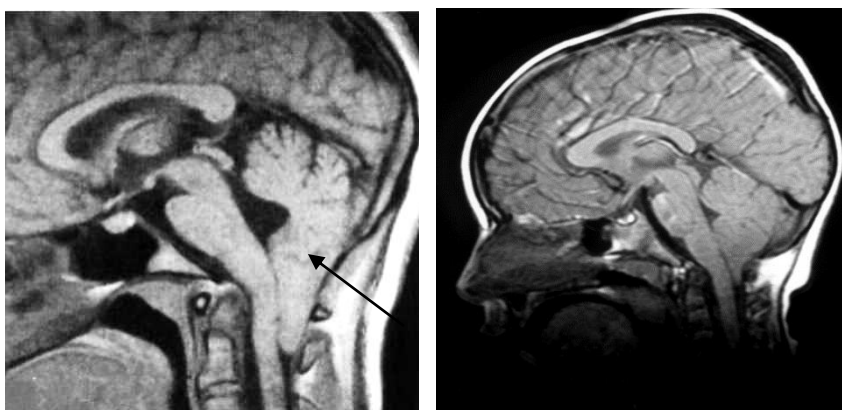

Рис. 11 МРТ головного мозга (сагиттальная проекция) 4-х летнего ребенка с синдромом Арнольда-Киари I степени: смещение миндалин мозжечка (стрелка) в большое затылочное отверстие и позвоночный канал (определяется только на МРТ) .

Синдром Арнольда-Киари I степени является диагностической находкой, так как он не дает клинической симптоматики в детском возрасте. Синдром Арнольда-Киари (II степени), часто сочетается со стенозом водопровода и внутренней гидроцефалией.



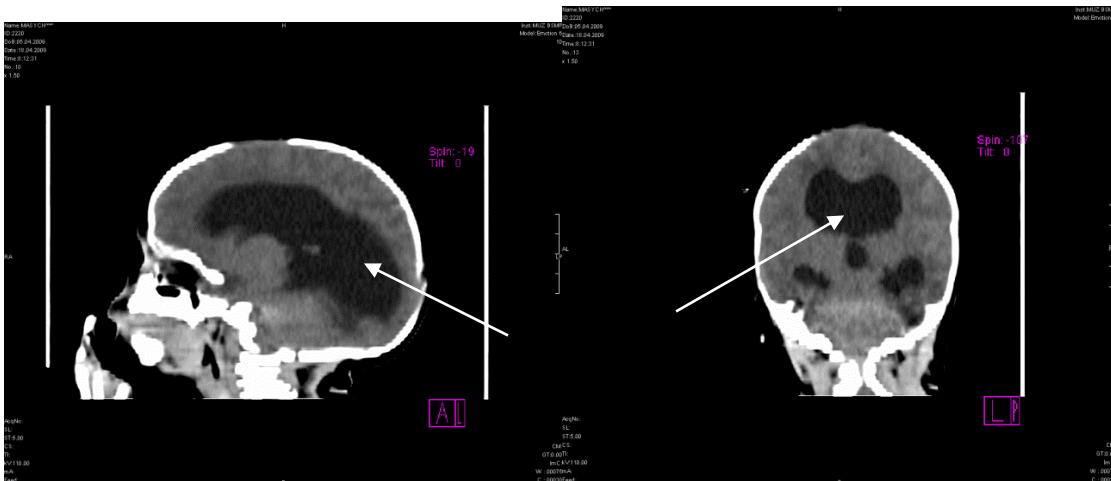


Рис.12.КТ головного мозга ребенка с аномалией синдрома Арнольда-Киари (II тип), осложнившейся окклюзионной гидроцефалией (стрелки – это расширенные боковые и III желудочки головного мозга, IV желудочек не расширен).

Развитие внутренней гидроцефалии при синдроме Арнольда-Киари (II степени) связано с обструкцией отверстия Лушки за счет вклинения в большое затылочное отверстие продолговатого мозга и отчасти мозжечка. Ликвор выходит из желудочковой системы головного мозга только через отверстия Мажанди. Поступление ликвора к поверхности больших полушарий затруднено и это ведет к постепенно развивающейся внутренней гидроцефалии.

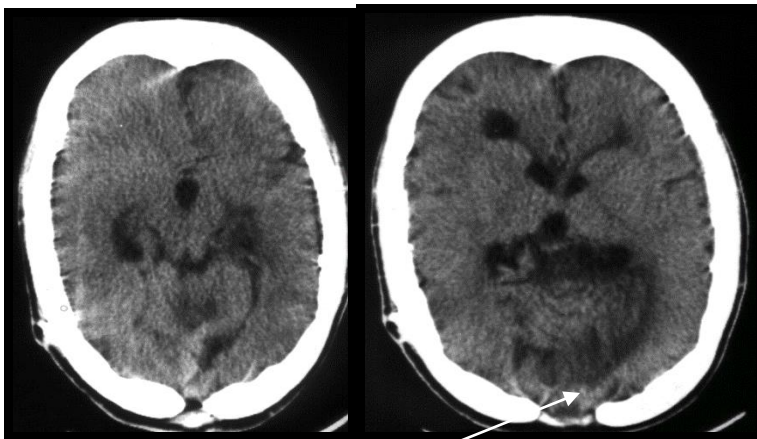


Рис. 13 КТ головного мозга у ребенка в возрасте 20 дней с синдромом Арнольда-Киари II степени: через большое затылочное отверстие в большую цистерну мозга пролабируют миндалины мозжечка, червь мозжечка, продолговатый мозг, IV желудочек и мост (стрелка).

Аномалия Арнольда-Киари III –крайне редкая патология, при которой содержимое задней черепной ямки смещается через spina bifida posterior до уровня C1, C2 и представляет собой аномалию Арнольда-Киари II с низким затылочным и высоким шейным энцефалоцеле. Обычно несовместимо с жизнью.

Аномалия Арнольда-Киари IV –характеризуется выраженной гипоплазией мозжечка. Это очень редкая аномалия, несуществующая как отдельная нозологическая единица. Определяются отсутствие или гипоплазия мозжечка, маленький ствол мозга, большая задняя черепная ямка.

Черепно-мозговые грыжи возникают в результате выпадения содержимого полости черепа через врожденный дефект кости. Дефект в черепе, через который пролабируют структуры головного мозга (оболочки мозга, мозговая ткань и желудочки), образуется в результате неразделения поверхностной эктодермы и подлежащей нейроэктодермы. Также черепно-мозговые грыжи формируются при наличии в околоплодных водах амниотических тяжей при внутриутробном инфицировании (ЦМВ, простой герпес II типа, ВИЧ-инфекция, грипп и др.), когда на ранних сроках беременности часть черепа вовлекается в патологический процесс и ампутируется. По своим размерам черепно-мозговые грыжи могут быть различными, от очень небольших (размером в грецкий орех) до огромных (больше головы новорожденного). Частота черепно-мозговых грыж в популяции новорожденных колеблется в широких пределах – от 1 на 4 000 до 1 на 15 000. Среди черепно-мозговых грыж выделяют три основных вида, отличающихся друг от друга по содержимому грыжевого мешка: менингоцеле, энцефалоцеле, энцефалоцистоцеле. Менингоцеле является черепно-мозговой грыжей, при которой через костный дефект происходит выпячивание только твердой и паутинной оболочек мозга. Возникшая полость заполняется спинномозговой жидкостью. По форме напоминает детский шар, наполненный водой. Энцефалоцеле – это результат нарушения формирования нервной трубки, топографически ограниченного ее передним отделом. Морфологически - это врожденное уродство в виде дефекта черепа и грыжевого выпячивания мозговой ткани, обусловлено дефектом закрытия переднего конца нервной трубки. По локализации энцефалоцеле подразделяются на две группы – заднее или затылочное энцефалоцеле и переднее, или фронтальное, которое локализуется в месте сочленения лобной и носовой костей. Переднее энцефалоцеле встречается реже по сравнению с задним. Чаще всего (70-80%) порок локализуется в затылочной области и сочетается дисрафическими нарушениями, при которых в патологический процесс вовлекается мозжечок и средний мозг. В грыжевой мешок, помимо мозгового вещества вовлекаются желудочки мозга. При морфологическом исследовании обнаруживается эктопия нервных клеток, их дегенеративные изменения, аномалии сосудистой и ликворной системы. Переднее энцефалоцеле имеет наилучший прогноз при хирургическом лечении. Грыжи обычно возникают в местах соединения черепных костей: между лобными, теменными, височными, затылочными костями. Грыжевое выпячивание в месте сочленения лобной кости и носового хряща – это самая частая локализация фронтальных грыж, так как это сочленение является самым слабым местом

из-за разной скорости роста фронтальной кости и носового хряща. Энцефалоцистоцеле - это мозговая грыжа, состоящая из мозговой ткани и пространства, сообщающего с желудочковой системой мозга. Время возникновения черепно-мозговых грыж соответствует 22-26 дням гестации. Черепно-мозговые грыжи нередко сочетаются с другими аномалиями развития головного мозга. В 50% случаев черепно-мозговые грыжи сочетаются с гидроцефалией. Гидроцефалия определяется в 80% случаев при затылочном менингоцеле, в 65% при затылочном энцефалоцеле и в 15% при фронтальных грыжах. В 20% всех черепно-мозговых грыж отмечается микроцефалия. Часто черепно-мозговые грыжи сочетаются с врожденными расщеплениями позвоночника, агенезией мозолистого тела, пороками развития почек и костной системы. Затылочные черепно-мозговые грыжи могут входить в симптомокомплекс аномалии Денди-Уокера, лобные формы могут сочетаться с синдромом срединного расщепления лицевых структур (срединным расщеплением верхней губы и неба). В зависимости от места расположения грыжевых ворот различают грыжи затылочные, базилярные, свода черепа, фронто-этноидальные.

Пренатальная УЗ- диагностика черепно-мозговых грыж не затруднена. Затруднения возникают при маленьких размерах дефекта костей черепа, но визуализация грыжевого мешка облегчает задачу. При менингоцеле эхографическая картина содержимого грыжевого мешка будет иметь анэхогенную структуру, так как в образовании содержится жидкость (ликвор). При энцефалоцеле и энцефалоцистоцеле отмечается наличие в составе грыжевого мешка мозговой ткани и ликвора, содержимое имеет гетерогенную эхоструктуру. Тщательное ультразвуковое обследование лицевых и мозговых структур позволяет определить место расположения дефекта костей черепа, но при маленьких размерах его и маловодии, которое часто сопровождает этот порок, невозможно точно установить локализацию дефекта. В ранние сроки беременности энцефалоцеле нередко приходится дифференцировать с кистозной гигромой шеи. В этих случаях, учитывая схожесть эхографической картины самого образования, точный диагноз энцефалоцеле устанавливают на основании визуализации дефекта костей черепа. При кистозной гигроме кости свода черепа будут интактны. Преждевременный разрыв плодных оболочек с формированием амниотических перетяжек может привести к развитию асимметричной энцефалоцеле. При наличии асимметричного энцефалоцеле будут определяться амниотические перетяжки. Наиболее частой причиной ошибки является аналогичная тень, вызываемая ухом плода или конечности, расположенной рядом с головкой. Повторите исследование в различных плоскостях и в другое время.

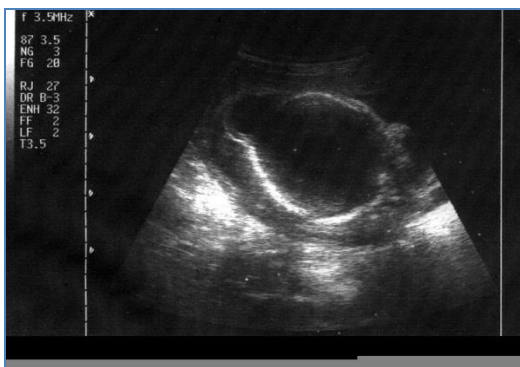


Рис.14 УЗИ головного мозга плода в 13 нед, гестации. Черепно-мозговая грыжа: затылочное менингоцеле в сочетании с гидроанэцефалией (поздняя диагностика).

Пренатальное обследование должно включать кариотипирование и УЗИ, включающее оценку анатомии лица, кистей, стоп, почек, позвоночника. При заключительной медико-генетической консультации необходимо выявить неблагоприятные факторы, повлиявшие на формирование аномалии и обсудить эмпирический риск повторения. Пренатальный диагноз энцефалоцеле, как правило, невозможен до окончания оссификации костей черепа, т.е. до 10-11 нед беременности. Однако, по данным R. van Zalen-Sprock и соавт., в некоторых случаях энцефалоцеле сопровождается увеличением ромбэнцефалической полости, что уже проявляется в 9 нед беременности. В последние годы отечественными специалистами были опубликованы 13 случаев ранней пренатальной ультразвуковой диагностики энцефалоцеле. И.М. Басист и И.В. Романовская одними из первых сообщили о ранней пренатальной диагностике энцефалоцеле. В 11-12 нед беременности ими было обнаружено грыжевое образование диаметром 15 мм, неоднородной структуры, исходившее из головы плода. При сагиттальном сканировании визуализировался костный дефект размером до 5 мм в области теменных костей. При цветовом доплеровском картировании определялся кровоток в грыжевом образовании, что свидетельствовало о наличии мозговой ткани и помогло поставить окончательный диагноз энцефалоцеле. У новорожденных с небольшим дефектом в лобной области клиническая симптоматика отсутствует. Крупные мозговые грыжи сопровождаются грубыми неврологическими нарушениями (парезами, параличами, судорожными состояниями и др). Возникающая при черепно-мозговых грыжах ликворея осложняется инфекционным процессом и служит непосредственной причиной смерти. Диагноз мозговой грыжи не представляет трудностей. УЗИ головного мозга у таких больных проводится для выявления вида черепно-мозговой грыжи по содержимому грыжевого мешка и для исключения сочетанной патологии структур головного мозга, но для распознавание отдельных форм черепно-мозговых грыж иногда требуются дополнительные исследования (КТ, МРТ).

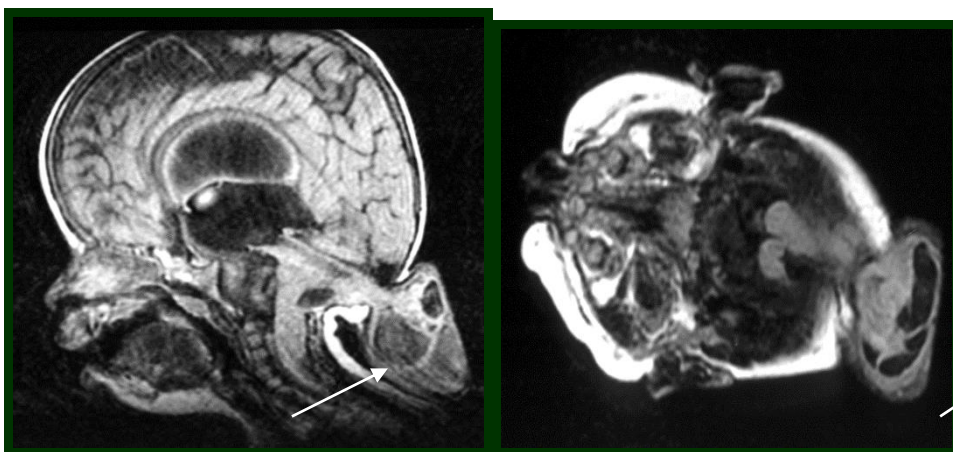


Рис. 15 № КТ

головного мозга в сагиттальной и аксиальной проекциях у новорожденного ребенка с затылочной черепно-мозговой грыжей (стрелки)

Определяющим фактором в прогнозе является наличие сочетанной патологии головного мозга. Затылочные черепно-мозговые грыжи могут входить в симптомокомплекс аномалии Денди-Уокера, лобные формы могут сочетаться с синдромом срединного расщепления лицевых структур (срединным расщеплением верхней губы и неба). Лечение черепно-мозговых грыж только хирургическое. При открытых формах дефекта хирургическое лечение должно быть незамедлительным, а при дефектах закрытых полностью кожей операцию можно отложить до определенного весового показателя, тем более у недоношенных детей. Так как послеоперационный период и осложнения менее выражены у детей с весом тела доношенного ребенка.

Тактика в неонатальном периоде: только половина пациентов после операции не имеют неврологических нарушений. Прогноз у детей, имеющих дефект в лобной части, лучше, чем при наличии дефектов в затылочной части. В нашем случае ребенок родился от молодых родителей, в анамнезе у матери были выявлены уреоплазма, ЦМВ и листериоз. Мать во время беременности нерегулярно посещала своего лечащего врача, не проходила своевременно УЗ-обследование. Поэтому внутриутробно черепно-мозговая грыжа не была диагностирована. Со слов матери, беременность протекала нормально. Роды были физиологические. Ребенок родился недоношенным, в 32 недели гестации, с весом 2 200 г, по шкале Апгар 3 - 5 баллов. Консультирован детским невропатологом и детским нейрохирургом. Консультация детского нейрохирурга: рекомендовано отложить оперативное лечение ребенка до увеличения массы тела до 3000 грамм. К сожалению, ребенок не достиг желаемой массы тела, погиб на 5-ые сутки жизни из-за разрыва оболочек мозга и чрезмерную потерю ликвора.

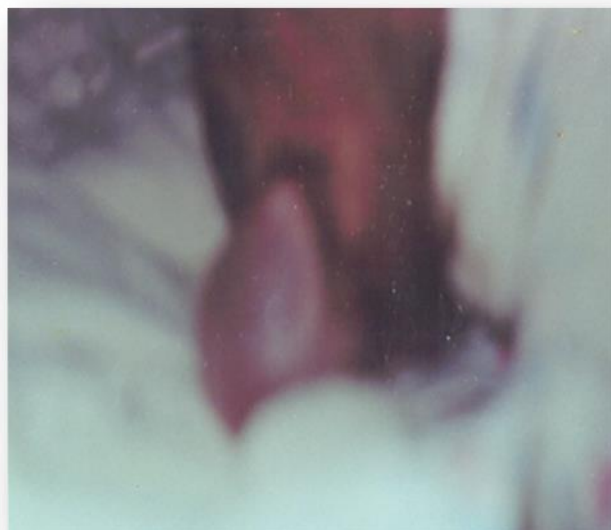
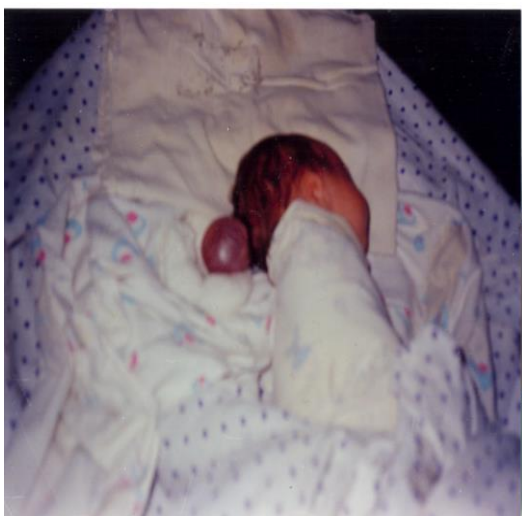
Рис.16 Внешний вид новорожденного ребенка с черепно-мозговой грыжей (затылочное менингоцеле)

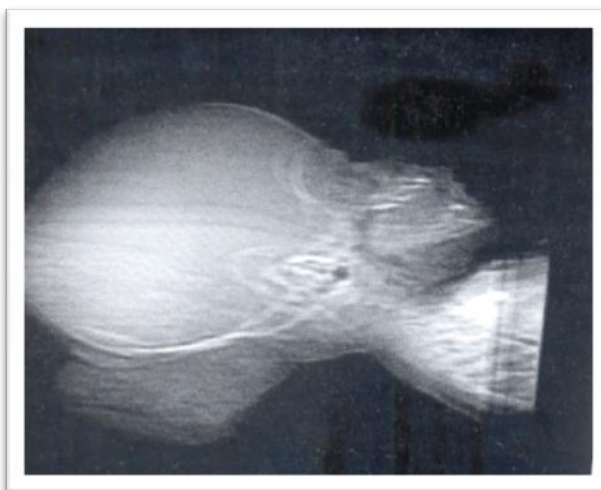
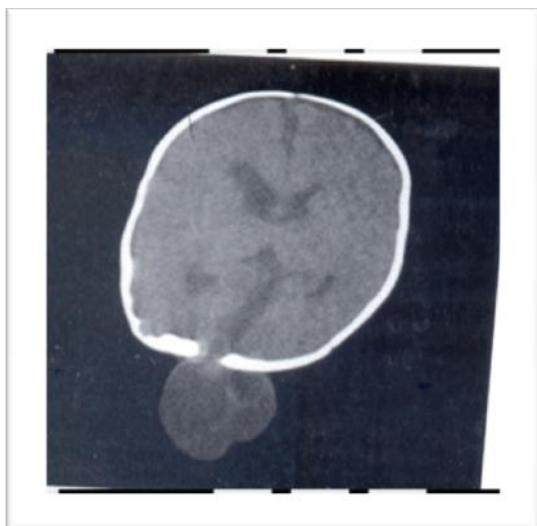


Рис. 17 Рентгенологические методы исследования (КТ и рентгенограмма) структур головного мозга у новорожденного ребенка с черепно-мозговой грыжей (затылочное менингоцеле).

Аномалия Денди-Уокера

Аномалия Денди-Уокера- это результат нарушений формирования ромбовидного мозга, характеризующийся нарушением развития мозговых структур, включающий частичную или полную агенезию мозжечка, кистозное расширение четвертого желудочка с увеличением задней черепной ямки. Под неполным вариантом аномалии Денди-Уокера понимают частичную агенезию червя мозжечка без увеличения задней черепной ямки. Этот порок развития головного мозга связан с атрезией отверстий Люшки и Мажанди, когда развивается вендрикуломегалия. Открытый червь мозжечка на ранних сроках беременности и у большинства нормальных развивающихся плодов закрывается до 18 недель гестации. Среди

живорожденных детей частота встречаемости синдрома Денди-Уокера относительно невысока - 1 случай на 25 000 – 35 000. Данный порок характеризуется классической триадой эхографически-морфологических признаков:

- Внутренняя гидроцефалия
- Частичная или полная агенезия червя мозжечка
- Кистозное расширение IV желудочка

Они были впервые описаны в 1987 году. Синдром Денди-Уокера может вызываться теми же причинами, что и аномалия Арнольда-Киари, хотя это различные по структуре аномалии. Возможный срок формирования аномалии – 4-я неделя внутриутробного развития. Этиологические факторы разнообразны: генетические, инфекционные, физические, химические и их сочетания. Отмечается аутосомно-рецессивный тип наследования этого порока. Синдром Денди-Уокера встречается в сочетании с микроцефалией, голопроэнцефалией, аномалиями мозжечка, стенозом силвиевого водопровода, сирингомиелией, агенезией мозолистого тела, черепно-мозговыми грыжами затылочной локализации, полидактилией, поликистозом почек, пороками сердца и др. На 5-ой неделе эмбрионального развития начинает развиваться мозжечок путем клеточного деления вокруг IV желудочка формируются две мозжечковые массы: первая – внутри, вторая – снаружи желудочка. Распространяясь к средней линии и объединяясь, они образуют червь мозжечка. Развитие начинается спереди и продолжается в кранио - каудальном направлении, поэтому агенезия червя мозжечка определяется снизу и сзади. Вначале 2-го месяца гестации мозжечок образуется путем слияния двух церебеллярных зачатков в крыловидных пластинках метэнцефалона. Развитие структур задней черепной ямки объясняет агенезию червя мозжечка как дефект развития крыши IV желудочка. Описана мозжечковая гипоплазия при врожденной ЦМВИ у детей. Гипоплазия червя мозжечка сочетается с абсолютно непроницаемой крышей IV желудочка, так как мозжечковые листы сливаются еще до появления отверстий Мажанди. При УЗИ гипоплазированный мозжечок определяется как гиперэхогенное образование небольших размеров, окруженное анэхогенным пространством. Порок Денди-Уокера характеризуется атрезией срединной и латеральных апертур IV желудочка с развитием гидроцефалии, частичной или полной аплазией червя мозжечка. 12% гидроцефалий связаны с аномалией Денди – Уокера. Для синдрома Денди-Уокера патогномоничен дефект червя мозжечка, что не характерно для арахноидальных кист задней черепной ямки. В случаях малых размеров большого родничка оценка структур мозга при УЗИ затруднительна, что требует использования МРТ и КТ. Учитывая лучевую нагрузку при

проведении КТ у новорожденных детей нежелательно проводить КТ. МРТ головного мозга для новорожденных детей – самое щадящее и информативное исследование.

Пренатальная УЗ - диагностика синдрома Денди-Уокера возможна с 18 – 20 недель гестации и основывается на выявлении агенезии червя мозжечка. Ультразвуковые критерии неизменной задней черепной ямки: основная цистерна 2-10 мм, мозжечок состоит из 2-х полушарий. В литературе сообщается о наиболее ранних сроках пренатальной УЗ-диагностики аномалии Денди-Уокера при трансвагинальной эхографии в 14 недель гестации. Аномалия Денди-Уокера чаще всего сочетается с окклюзионной гидроцефалией, в 20% случаев с агенезией мозолистого тела, в 18% с аномалиями мочеполовой системы, а также с пороками желудочно-кишечного тракта. В 15% случаев аномалия Денди-Уокера сочетается с врожденными пороками сердца, поэтому при выявлении синдрома Денди-Уокера рекомендовано обязательное эхокардиографическое исследование. Дифференциальную диагностику прежде всего следует проводить с арахноидальными кистами задней черепной ямки. Основным отличительным признаком наличия аномалии Денди-Уокера является гипоплазия червя мозжечка. Хромосомные аномалии наблюдаются у 45% плодов с аномалией Денди-Уокера, включая трисомию 13,18 и 21. Изолированная аномалия Денди-Уокера – это тот вариант, при котором можно прогнозировать благоприятный исход для плода -новорожденного в плане умственного и психомоторного развития.

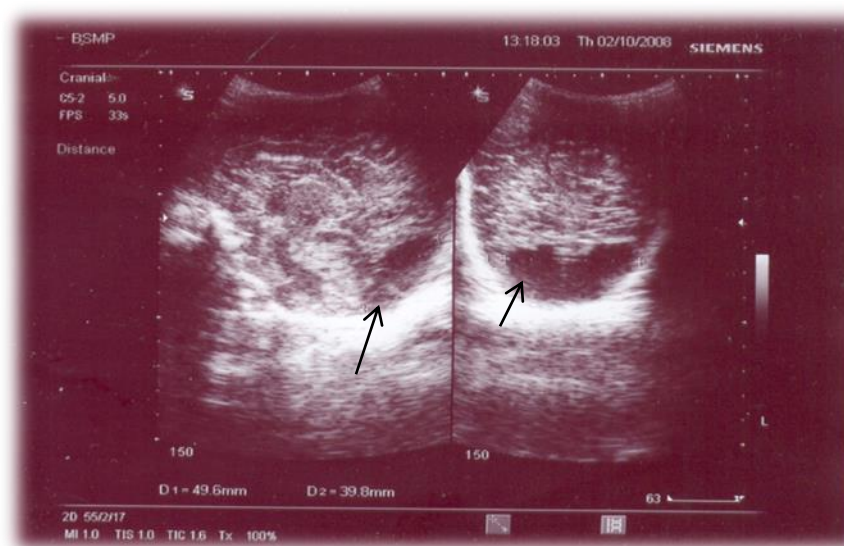


Рис.18 УЗИ головного мозга

новорожденного. Синдром Денди-Уокера (киста задней черепной ямки ()) в сагиттальной и фронтальной плоскости сканирования

При УЗ-исследовании структур головного мозга у новорожденных детей выявление синдрома Денди-Уокера не представляется сложным в любой плоскости сканирования. Обращает на себя внимание анэхогенное

образование в задней черепной ямке различных размеров и на этом фоне червь и миндалина мозжечка выглядят более эхогенно. При рождении не всегда может визуализироваться внутренняя гидроцефалия, но при УЗ-исследовании в динамике обязательно отмечается прогрессирующая внутренняя гидроцефалия, которая практически не поддается консервативной терапии. Таким больным проводится хирургическое лечение – шунтирование кисты и бокового желудочка, но полного выздоровления этих больных не наступает, так как внутриутробное повреждение паренхимы головного мозга устранить невозможно. Отмечается отставание в умственном и психо-моторном развитии у больных с синдромом Денди-Уокера. Прогноз крайне неблагоприятный. Более половины детей, родившихся с синдромом Денди-Уокера погибают на первом году жизни. Выжившие дети страдают различными неврологическими расстройствами, нарушением координации и различной степенью умственной отсталости. Наиболее информативным методом исследования до одного года жизни является нейросонография (НСГ), которая проводится через большой родничок, а если ребенок недоношенный, то акустическим окном для НСГ может быть и малый родничок и даже черепные швы, большое затылочное отверстие. У детей более старшего возраста проводится магнитно-резонансная томография (МРТ).

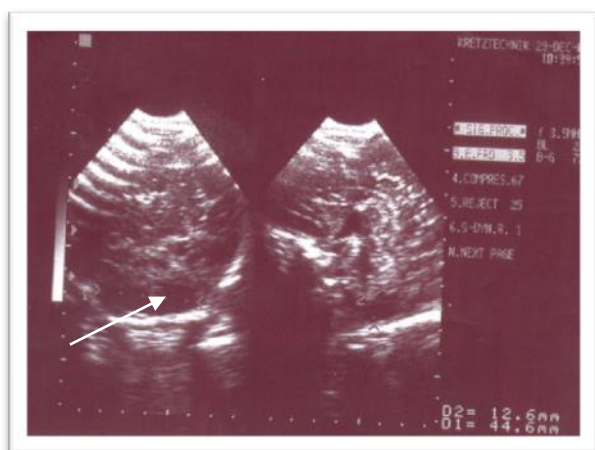


Рис.19 УЗИ головного мозга новорожденного. Фронтальная и сагиттальная плоскости сканирования. Синдром Денди-Уокера: в задней черепной ямке визуализируется анэхогенное образование больших размеров-киста (стрелка), миндалины и червь мозжечка в месте обычной проекции не визуализируются

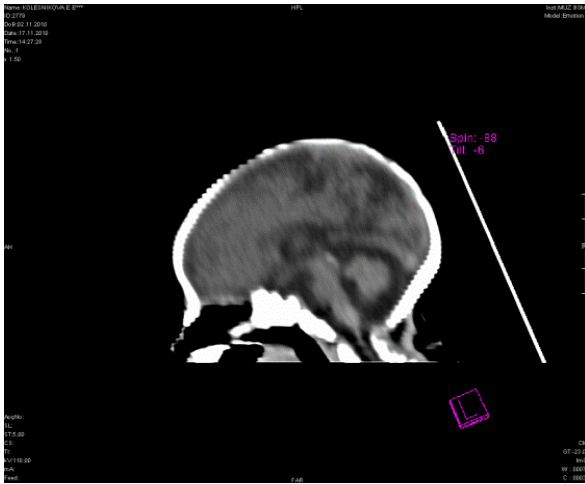


Рис. 20 КТ головного мозга новорожденного ребенка с синдромом Денди-Уокера (в задней черепной ямке четко определяется гипоплазия полушарий мозжечка, ликворные пространства мозжечка расширены).

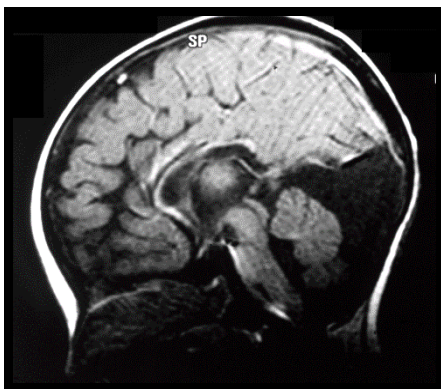


Рис 21 МРТ головного мозга новорожденного ребенка с синдромом Денди-Уокера: Кистоподобное увеличение IV желудочка, истончение вещества мозжечка, агенезия его червя.

Основными томографическими признаками синдрома Денди-Уокера являются: недоразвитие червя и полушарий мозжечка различной степени, кистовидное расширение IV желудочка, высокое расположение мозжечкового намета и гидроцефалия. В зависимости от возможности ликвора сообщаться с субарахноидальным пространством выделяют 2 типа синдрома Денди-Уокера. I тип синдрома Денди-Уокера, это когда происходит атрезия отверстий Лушки и Мажанди и нарушается ликвородинамика и развивается внутренняя гидроцефалия; II тип – для которого характерно сохранение связи ликвора IV желудочка с субарахноидальным пространством. При II типе синдрома Денди-Уокера визуализируется и расширенный IV желудочек и расширенное субарахноидальное пространство, в отличие от I типа, при котором постепенно расширяется вся желудочковая система, начиная с IV желудочка.

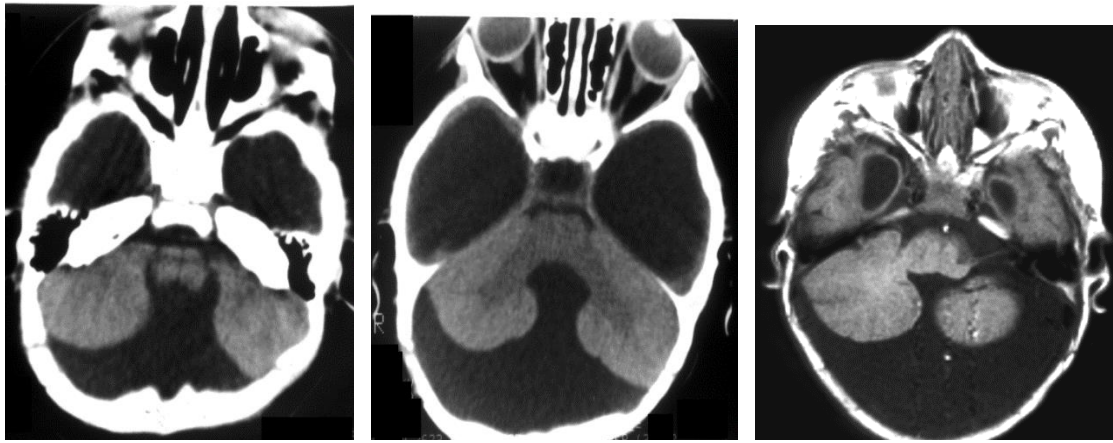


Рис. 22 КТ головного мозга у ребенка 3-х месяцев с синдромом Денди-Уокера: в задней черепной ямке визуализируется киста, червь мозжечка не определяется, полушария мозжечка уменьшены в размерах (недоразвиты)

Агенезия (аплазия, гипоплазия) мозолистого тела.

Мозолистое тело – самое мощное межполушарное соединение, содержащее более 300 миллионов аксонов, порок связан с нарушением закрытия невральной трубки. Данная структура имеет значение в координации информации и обмене сенсорными стимулами между полушариями в процессе обучения и памяти. Мозолистое тело развивается на 3-4-м месяце внутриутробной жизни. Его формирование в основном происходит спереди назад, за исключением клюва. При агенезии мозолистого тела на внутренней поверхности полушарий отсутствует поясная извилина и борозды принимают радиальное положение, расходясь веером от той области, где должно было находиться мозолистое тело. Агенезия мозолистого тела обнаруживается при самых разнообразных аномалиях головного мозга, а может быть изолированно. При частичном или полном отсутствии комиссуральной спайки вентрикулярная система в области III желудочка остается открытой. Время возникновения этого дефекта 11-12 недель гестации. Полностью процесс образования мозолистого тела завершается к 20 неделям беременности. Наиболее частыми причинами агенезии мозолистого тела являются воспаление и нарушение фетоплацентарного кровообращения. В случае изолированной агенезии мозолистого тела клиническая симптоматика может отсутствовать. У части больных на протяжении последующего развития могут отмечаться судороги, умственная отсталость и гидроцефалия. Агенезия мозолистого тела – это порок развития центральных отделов прозэнцефалона. Эмбриологические аспекты формирования мозолистого тела таковы: начиная с 6 недели гестации образуются ядра полости прозрачной перегородки. Мозолистое тело формируется в концевой пластинке непосредственно над комиссурой. Гиппокамп и первые его волокна появляются кпереди от Монроева отверстия на 12-й неделе жизни плода. В дальнейшем аксоны добавляются в виде лент,

распространяющихся сзади через срединную борозду телэнцефалона. Развитие мозолистого тела вверх и сзади приводит к смещению в каудальном направлении комиссуры свода, а поперечный парус вызывает сложение субарахноидального пространства, формируя цистерны промежуточной перегородки. Во время развития мозолистого тела прозрачная перегородка формируется из сложенной части концевой пластинки в течение 12 – 19 недель, она вытягивается между столбами свода и мозолистым телом, и в дальнейшем отгораживается от межполушарной щели посредством сращения рострума с конечной пластинкой. Ростральная часть мозолистого тела формируется первой. К 17 неделе развития плода мозолистое тело полностью оформлено, но продолжает утолщаться по мере того, как созревает кора. Утолщение мозолистого тела начинается с колена, постепенно распространяясь каудально. В результате утолщения мозолистого тела формируется крыша боковых желудочков. Таламус при агенезии мозолистого тела всегда разделен и широко расходится в стороны. При голопрозэнцефалии таламусы представлены сращенными. Даже при тяжелых формах агенезии мозолистого тела, когда картина мозга напоминает лобарную форму голопрозэнцефалии, наличие свода исключает этот диагноз. При голопрозэнцефалии мозолистое тело отсутствует, но это не основной дефект этого порока. При полной агенезии мозолистого тела на аутопсии обнаруживают перетяжки Пробста, которых не бывает при голопрозэнцефалии. Аксоны коры, которые в норме должны перекрещиваться в мозолистом теле, при его агенезии не формируются и соответственно не идентифицируются на аутопсии. Агенезия мозолистого тела позволяет боковым желудочкам подниматься вверх, в белое вещество. Смещение вверх претерпевает и III желудочек, это нейрорадиологический маркер агенезии мозолистого тела. При полной агенезии мозолистого тела боковые желудочки сформированы, но не окантованы окружающими тканями и III желудочек дистопирован вверх. Агенезия мозолистого тела может сочетаться с липомой, гидроцефалией, спинно-мозговыми грыжами, аномалиями Арнольда-Киари, синдромом Денди-Уокера, при генных и хромосомных дефектах, голопрозэнцефалией, септооптической дисплазией и т.д. Агенезия мозолистого тела может сопровождаться аномалиями лица, черепа, пальцев рук и ног. Этиология этого порока неизвестна. Причиной может быть нарушение кровообращения в передней мозговой артерии. Полная агенезия мозолистого тела наблюдается при трисомии 8-ой хромосомы. Имеются сообщения в литературе о возможной вирусной этиологии агенезии мозолистого тела (после коревой краснухи). Доминантно наследуемый X-сцепленный синдром Айкарди включает агенезию мозолистого тела, задержку психического и моторного развития. Истинная частота агенезии мозолистого тела неизвестна, поскольку эта аномалия развития не имеет клинических симптомов. У детей с задержкой умственного развития в 3 - 5% выявляется агенезия мозолистого тела.

Пренатальная диагностика частичной и полной агенезии мозолистого тела затруднена, так как это образование имеет небольшую толщину и гипоехогенную эхоструктуру, изоэхогенную окружающей паренхиме головного мозга, а при поперечном сканировании головного мозга плода мозолистое тело не визуализируется. Благодаря косвенным ультразвуковым признакам, свидетельствующим о этом пороке, агенезию мозолистого тела удается диагностировать во II-ом триместре беременности, в сроки гестации 24-26 недель. При УЗИ можно выявить косвенные признаки этой аномалии:

- дилатация затылочных рогов боковых желудочков с типичной их каплевидной формой;
- краниальное смещение III желудочка, широко расположенные передние рога боковых желудочков;
- отсутствие полости прозрачной перегородки.

При подозрении на агенезию мозолистого тела у плода по наличию выше перечисленных косвенных признаков необходимо тщательное изучение структур головного мозга во всех плоскостях сканирования и использовать трансвагинальное исследование. Затруднения возникают при дифференциальной диагностике расширенного III желудочка при агенезии мозолистого тела с арахноидальными кистами срединной локализации. При проведении дифференциальной диагностики принципиально важным моментом является оценка формы затылочных рогов боковых желудочков, которые при агенезии мозолистого тела имеют типичную каплевидную форму. Также нужно помнить, что топографически в этой области расположена большая мозговая вена и при ее аневризме очень трудно в В-режиме дифференцировать ее от расширенного III желудочка, но в этом случае помогает доплер, который позволит определить ликвор-содержащую структуру или кровеносный сосуд по наличию локусов васкуляризации или их отсутствия. Пренатальное обследование при подозрении на наличие агенезии мозолистого тела у плода включает кариотипирование и тщательное изучение анамнеза родителей, а именно информация о наличии у близких родственников врожденных аномалий развития ЦНС, таких как микроцефалия, трисомии 13 и 18, синдром Айкарди и т.д. Отмечается семейный характер возникновения порока, который наследуется по аутосомно-рецессивному признаку. При подтверждении диагноза у плода агенезии мозолистого тела родоразрешение необходимо проводить в интересах матери.

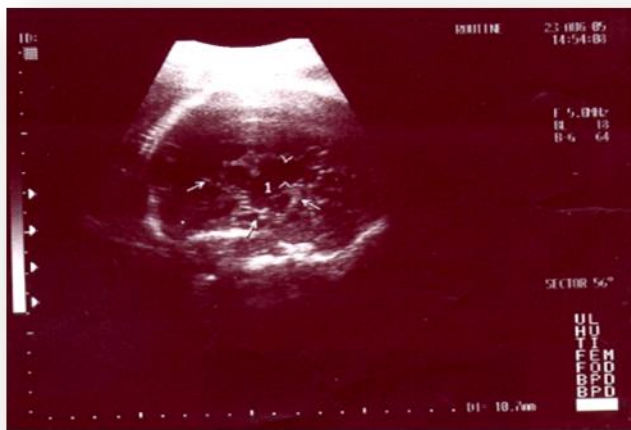

Рис. 23УЗИ головного мозга плода. Агенезия мозолистого тела у плода в 37 недель гестации. Поперечное сечение головы: 1 - расширенный и краниально смещенный III желудочек

УЗ -диагностика агенезии (аплазии) мозолистого тела у новорожденных детей не вызывает затруднений. При этом пороке полностью или частично отсутствует основная комиссуральная спайка головного мозга, вследствие чего III желудочек открыт. Для аплазии характерно полное отсутствие мозолистого тела, столбов свода и прозрачной перегородки. При гипоплазии мозолистого тела отсутствует только задняя спайка, а мозолистое тело укорочено. Наиболее информативной плоскостью сканирования при НСГ для выявления агенезии мозолистого тела является сагиттальная плоскость сканирования и определение радиального отхождения борозд от крыши III желудочка, патогномоничный признак для данного порока развития головного мозга. Поясная, теменно-затылочная и борозда мозолистого тела не определяются. Новорожденные дети, не имеющие другой патологии головного мозга, у которых выявлена изолированная форма агенезии мозолистого тела чувствуют себя хорошо. В процессе жизни, у таких детей не наблюдается какая-либо неврологическая симптоматика и агенезия мозолистого тела является случайной находкой.

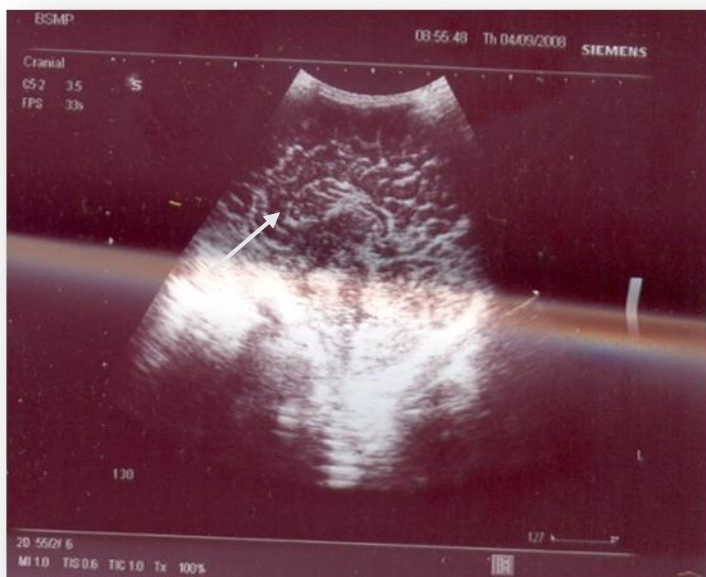

Рис. 24 УЗ-исследование головного мозга у новорожденного ребенка с агенезией мозолистого тела. Сагиттальная плоскость сканирования (не определяются борозда мозолистого тела и поясная борозда- стрелка.. Борозды в передней черепной ямке имеют атипичное радиальное расположение.

Не менее важным является визуализация и изучение структур головного мозга и в фронтальной плоскости сканирования. Патогномичным эхографическим признаком в фронтальной плоскости сканирования является широкое расположение передних рогов боковых желудочков с изменением их формы и между ними высоко лежит III желудочек. При агенезии мозолистого тела латеральная стенка переднего рога бокового желудочка выпуклая по отношению к наружным отделам паренхимы головного мозга, а медиальная стенка – вогнутая (рис. 25).

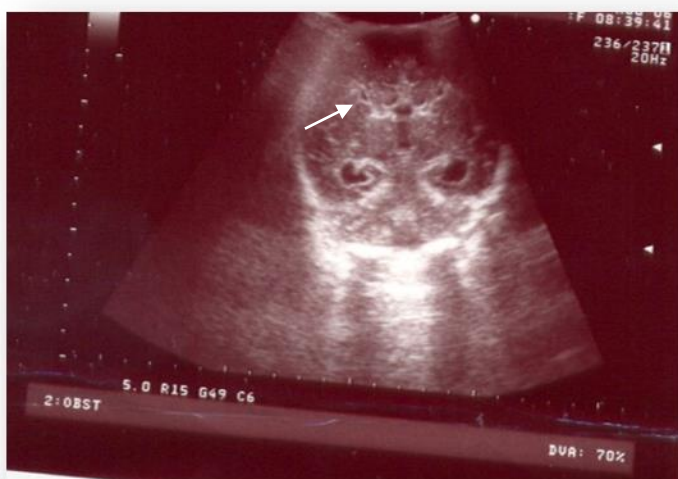

Рис.25 УЗ-исследование головного мозга новорожденного ребенка в фронтальной плоскости сканирования. Четко определяются широко расположенные передние рога боковых желудочков с атипичной формой стенок-стрелка.

При визуализации затылочных рогов боковых желудочков в задней черепной ямке, в фронтальной плоскости сканирования определяется еще один типичный эхографический признак агенезии мозолистого тела – колпоцефалия. Изменение ориентации волокон мозолистого тела приводит к изменению расположения затылочных рогов боковых желудочков в задней черепной ямке, они имеют параллельное расположение. Нередко отмечается вогнутость латеральных контуров боковых желудочков с расширением задних отделов.

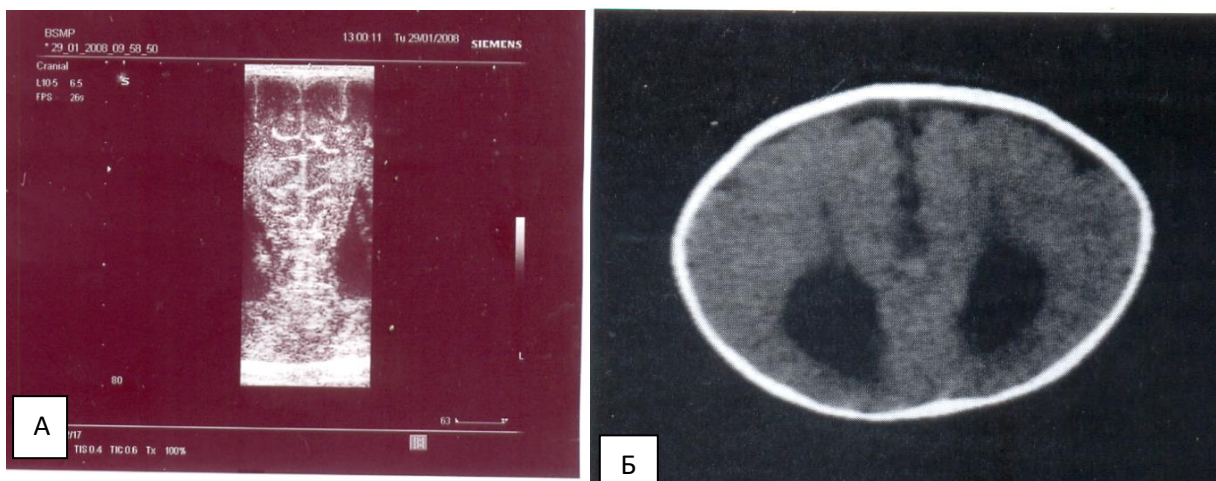


Рис. 26 Агенезия мозолистого тела. А-на эхограмме колпоцефалия задних рогов боковых желудочков, фронтальная плоскость сканирования в области задней черепной ямки; Б - на компьютерной томограмме визуализируется параллельное расположение тел боковых желудочков и расширение задних рогов с типичной каплевидной формой.

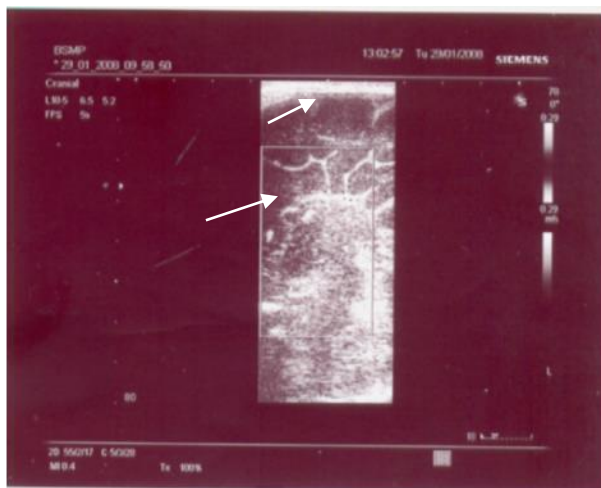


Рис. 27 Ультразвуковое исследование головного мозга. Агенезия мозолистого тела у новорожденного ребенка. Срединно-сагиттальная плоскость сканирования. Веерообразное отхождение борозд от крыши III желудочка (стрелка)

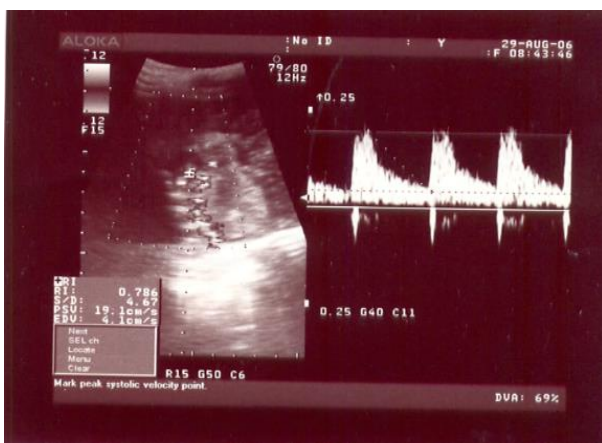


Рис. 28 Допплерографическое исследование мозгового кровотока у новорожденного. Кривая скоростей кровотока основной артерии при агенезии мозолистого тела.

Показатели кровотока в основной (базиллярной) артерии при агенезии мозолистого тела имели нормальные значения: $IR=0,78$ и конечно-диастолическая скорость кровотока повышалась в процессе роста и развития ребенка на первом году жизни от 4 до 12 см/с.

Венозный кровоток в вене Галена и в верхнем сагиттальном синусе не отличался от нормального кровотока.

Практически не диагностируется при ультразвуковом исследовании частичная агенезия мозолистого тела, так как сохраненная часть мозолистого тела не нарушает обычной архитектоники борозд по медиальным отделам полушарий головного мозга. Частичная агенезия мозолистого тела практически не диагностируется в период новорожденности и в раннем детском возрасте. В случаях сочетания агенезии мозолистого тела с другими пороками развития головного мозга, особенно с пороками борозд и извилин, УЗ-диагностика беспомощна в выявлении и правильной диагностике данной аномалии развития. В таких случаях применяют более точные методы лучевой диагностики, как МРТ или КТ головного мозга.

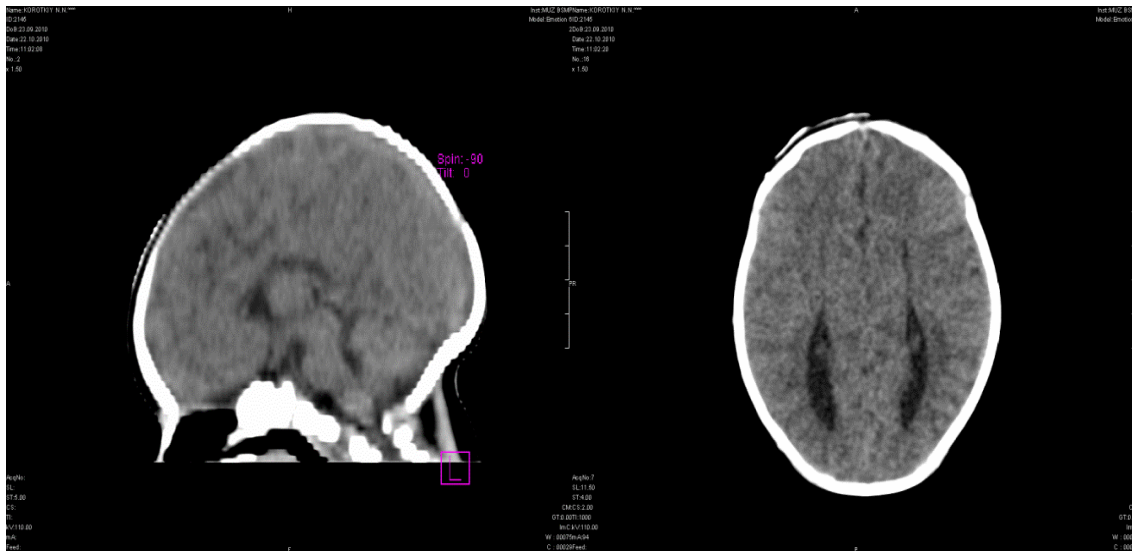


Рис. 29 Агенезия мозолистого тела в сочетании с аплазией передних рогов и тел боковых желудочков у новорожденного ребенка при проведении компьютерной томографии.

Классические нейрорадиологические признаки агенезии мозолистого тела:

1. Передние рога и тела боковых желудочков широко расставлены и параллельны (не изогнуты);
2. Передние рога узкие, остроугольные;
3. Задние рога часто диспропорционально увеличены (кольпоцефалия);
4. Вогнутые медиальные границы боковых желудочков обусловлены протрузией продольных пучков Пробста;
5. Шжелудочек обычно дилатирован и приподнят с различной степенью дорсального расширения;
6. Межжелудочковые отверстия удлинены;
7. Межполушарная борозда кажется продолжением переднего отдела Шжелудочка, так как отсутствует колено;
8. В корональной проекции межполушарная борозда расширяется книзу между боковыми желудочками по направлению к крыше Шжелудочка;
9. В сагиттальной плоскости обычная поясная извилина отсутствует, и средние борозды имеют радиальную конфигурацию;
10. Вокруг Шжелудочка часто видны межполушарные кисты;
11. При увеличении размеров эти кисты могут приобретать аномальную конфигурацию и скрывать нижележащие пороки;

Агенезия мозолистого тела может быть:

- Первичная - до 12 недели беременности вследствие раннего сосудистого или воспалительного повреждения комиссуральной пластинки
- Вторичная – вследствие энцефаломалиции (травматического или токсического повреждения, инфекции)
- Трисомия и делеция 4,5,8,11,13,18 хромосом

Дети, с агенезией мозолистого тела, не имеющие сочетанной врожденной патологии головного мозга, чувствуют себя хорошо и их психомоторное развитие соответствует возрастному развитию. Неврологической симптоматики, у детей с агенезией мозолистого тела, не выявлено. При сочетанной патологии, степень неврологических расстройств определяется степенью выраженности других аномалий ЦНС. Чаще всего отмечается сочетание агенезии мозолистого тела с нарушением миграции нейронов и гидроцефалией. У таких детей наблюдаются тяжелые судорожные припадки, увеличение размеров головы, гипертелоризм. Наличие у ребенка такой неврологической симптоматики требует от врача проведения прежде всего ультразвукового исследования головного мозга, если это ребенок до года, а у детей более старшего возраста МРТ, КТ.

ТЕМА 4

Лучевая диагностика врожденных пороков развития центральной нервной системы, связанная с нарушением дифференцировки мозговых пузырей

Голопрозэнцефалия—является пороком развития головного мозга, обусловленным неполным разделением эмбрионального переднего мозга во время раннего развития плода (на 6 нед.) в сочетании с неполным развитием срединных структур лица. По сути, голопрозэнцефалия представляет собой невральнй мешок, стенки которого образованы церебральной мантией, а содержимое-ликворсодержащей полостью. В зависимости от степени сагиттального неразделения коры, таламуса и гипоталамуса выделяют алобарную, семилобарную и лобарную форму голопрозэнцефалии. Примитивная церебральная мантия не имеет нормального citoархитектонического развития, в ее толще часто обнаруживаются гетеротопированные нейроны, свидетельствующих о разноуровневых миграционных нарушениях. Единственная вентрикулярная полость открыта и свободно сообщается с субарахноидальным пространством. Значительные изменения отмечаются и в промежуточном мозге. Базальные ядерные группы частично или полностью не разделены и смещены. Всегда отсутствуют обонятельные луковицы и тракты. Резко гипоплазирован гипокамп.

Извилины крупные и неправильно размещены. Выделяют алобарную голопроэнцефалию (наиболее тяжелая), семилобарную (при пренатальном УЗИ трудно дифференцировать от алобарной) и лобарную или самую легкую. Самая тяжелая форма, это алобарная голопроэнцефалия, при которой отсутствует деление коры на два полушария, т.е. не происходит деления проэнцефалона на две гемисферы мозга, поэтому головной мозг представляет собой единую полость: боковые и III желудочки не дифференцированы, III желудочек часто покрыт мембранозной «крышкой», таламус и полосатое тело не разделены, отсутствуют обонятельные луковицы, мозолистое тело и серп. Отмечается гипоплазия оптических нервов или может быть представлен один единственный гипопластичный зрительный нерв. По сути, голопроэнцефалия представляет собой невральную мешок, стенки которого образованы по-видимому, низкодифференцированной церебральной мантией, а содержимое – единой центрэнцефалической ликворсодержащей полостью. Церебральная мантия не имеет нормального цитоархитектонического развития, в ее толще очень часто обнаруживаются гетеротопированные нейроны, свидетельствующие о разноуровневых миграционных нарушениях. Для алобарной голопроэнцефалии типичной является микроцефалия, при семилобарной – мозг небольших размеров, имеются рудиментарные остатки затылочных долей, единая псевдожелудочковая сфера, серповидный отросток и межполушарная щель идентифицируются только в области затылочных долей, отсутствует мозолистое тело, обонятельные луковицы; часто отмечаются аномалии развития лицевого скелета в виде срединной расщелины верхней губы. При лобарной голопроэнцефалии головной мозг имеет нормальные объемные показатели, обе гемисферы хорошо отделены друг от друга, исключая роstralную часть. Боковые желудочки соединены между собой широкой апертурой, отсутствует полость прозрачной перегородки; височные и затылочные рога хорошо различимы. Мозолистое тело может быть нормальным или наблюдается его гипоплазия. Базальные ганглии и зрительные бугры часто бывают спаяны. Аномалии лица, как правило, отсутствуют. Стертые формы голопроэнцефалии могут быть ошибочно приняты за агенезию мозолистого тела, межполушарную кисту, связанную с агенезией мозолистого тела, гидранэнцефалию. Голопроэнцефалия может быть вызвана экспериментальным путем: воздействие химических агентов (магнезия, индол-бутировая кислота, винбластин); физических факторов (травма и облучение), а также гипоксемии и гиперкапнии могут являться причиной, предопределяющей появление этой аномалии. Клиническая картина у новорожденных с голопроэнцефалией неспецифична, но симптомы дебютируют в течение первых часов после рождения: отмечаются частые эпизоды апноэ, эпилептические приступы, тонические спазмы. Патогенетические исследования не выявляют изменений кариотипа, но при трисомии по 13-й,

15-й и 18-й хромосом этот порок встречается в 1/3 случаев. Описаны случаи голопроэнцефалии у детей с кариотипом 47 ХХУ, 18р, при триплодии 69 ХХ. В группе больных с наследственными формами голопроэнцефалии отмечаются различные типы наследования порока – аутосомно-доминантный, аутосомно-рецессивный и Х-сцепленный. Данный порок сочетается с хромосомными аномалиями, экстракраниальными и лицевыми мальформациями. В 50% случаев выявляется хромосомная аномалия по типу трисомии 13.

Аномалии лица чаще встречаются при алобарной форме и включают различные пороки развития глазниц и носа (циклопия, этмоцефалия, цебоцефалия). При голопроэнцефалии нарушается образование гемисфер мозга и медиального скелета лица, которое происходит из невральнoй трубки и лобно-носового выступа.

Общие УЗ-критерии диагностики 3-х форм голопроэнцефалии характеризуются неполным разделением переднего мозгового пузыря (переднего мозга) на два полушария (правое и левое) в различной степени выраженности. Для уточнения формы голопроэнцефалии необходимо тщательное изучение УЗ-анатомии структур головного мозга, так как визуализация структур передней, средней и задней черепной ямок позволяет определить форму голопроэнцефалии. Так, при алобарной (бездолевой) форме голопроэнцефалии головной мозг представлен единой анэхогенной полостью и межполушарная щель не определяется. Этот главный УЗ-признак позволяет дифференцировать алобарную форму голопроэнцефалии прежде всего от выраженной вентрикуломегалии. Также при алобарной форме голопроэнцефалии структуры передней и средней черепной ямок не дифференцируются: зрительные бугры не разделены, отсутствуют обонятельные луковицы, мозолистое тело, III и боковые желудочки представлены единой полостью. Это самая тяжелая форма голопроэнцефалии.

В нашем случае, беременность была желанная, долгожданная, так как женщина не могла забеременеть 15 лет. Возраст беременной женщины 37 лет. При наступлении настоящей беременности женщина не обследовалась, пока не обратилась в наше лечебное учреждение. При эхографическом обследовании в нашем стационаре выставлен предварительный УЗ-диагноз: сочетанная мальформация головного мозга и лица – алобарная голопроэнцефалия; двойная расщелина верхней губы и неба. Учитывая ВПР ЦНС и лица у плода, женщине было предложено прерывание беременности, но она отказалась. Беременность была пролонгирована и в 36 недель гестации физиологически родоразрешена. Ребенок родился с весом 3250 грамм, по шкале Апгар 2 – 3 балла, отмечалась дыхательная недостаточность

при рождении, частые апноэ. Несмотря на проводимые реанимационные мероприятия на вторые сутки ребенок умер.

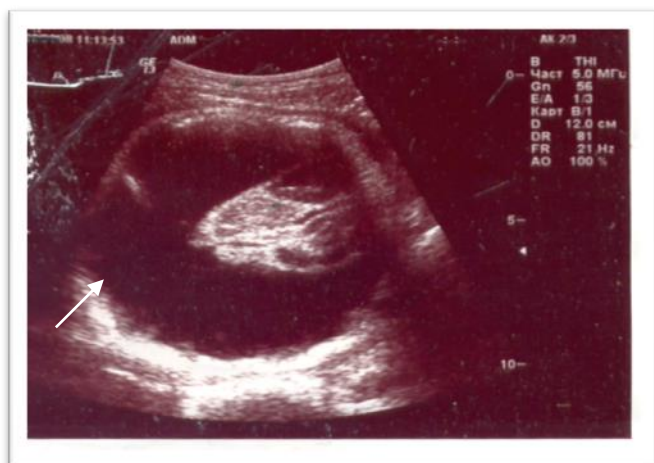

Рис. 30 УЗИ головного мозга плода. Алобарная форма голопроэнцефалии у плода в сроки гестации 22 нед. Поперечное сечение головки плода. Отмечается слияние боковых желудочков, за исключением затылочных рогов (стрелка)

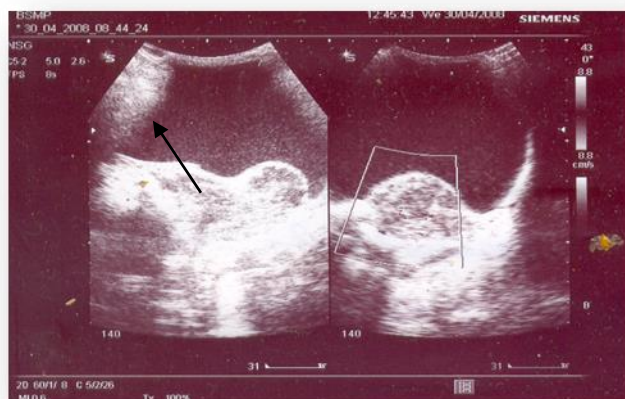


Рис. 31 УЗИ головного мозга новорожденного ребенка. В коронарной плоскости сканирования четко визуализируется большая анэхогенная полость, нет разделения на боковые и III-й желудочки (стрелка), не визуализируется межполушарная щель и серповидный отросток твердой мозговой оболочки в области лобных и теменных долей.

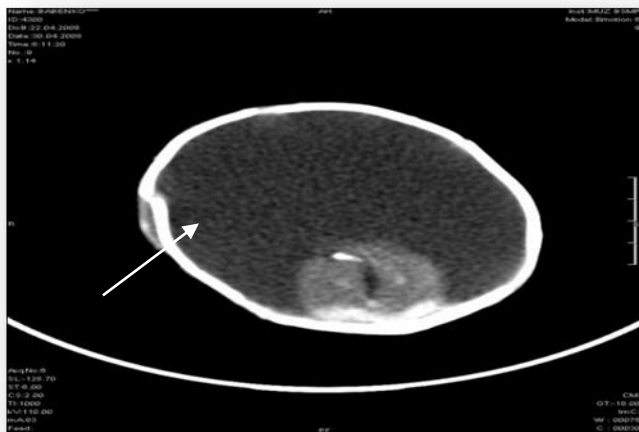


Рис. 32 КТ головного мозга того же ребенка с алобарной формой голопроэнцефалии, который позволяет визуализировать единый желудочек головного мозга (стрелка), с тонким слоем коры вокруг.

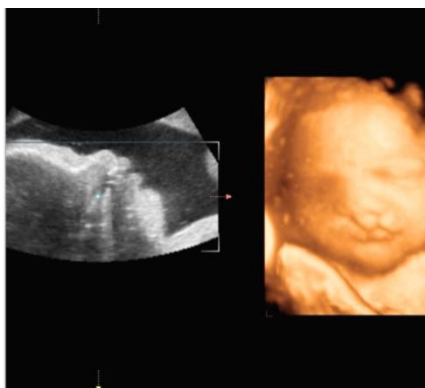

Рис. 33 УЗ-исследование структур лицевого черепа у плода в 30 недель гестации в В-режиме и 3Dсочетанными пороками: алобарная голопроэнцефалия и двойной симметричной расщелиной верхней губы и неба

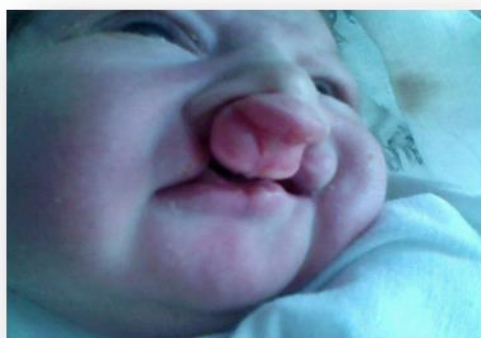

Рис. 34 Внешний вид ребенка с алобарной голопроэнцефалией и двойной симметричной расщелиной верхней губы и неба

Аntenатальная УЗ-диагностика семилобарной формы голопроэнцефалии сложна и возможна во II триместре беременности, в сроки гестации 20-22 недель. ТВУЗИ иногда помогает при выявлении данного вида порока ЦНС на более ранних сроках гестации в 13-15 недель. Основные эхографические критерии семилобарной голопроэнцефалии схожи с алобарной формой

голопрозэнцефалии, но отличия определяются в степени выраженности этих признаков. При семилобарной голопрозэнцефалии единая полость ШИ боковых желудочков меньших размеров, Иногда можно визуализировать Шжелудочек и задние рога боковых желудочков мозга. Отмечается частичное отсутствие межполушарной борозды и серповидного отростка и полное отсутствие мозолистого тела.

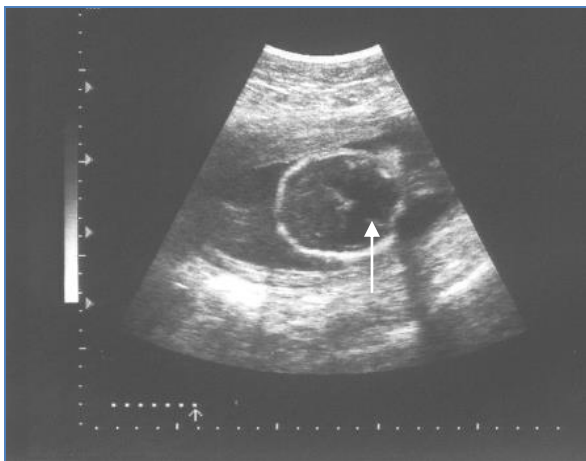


Рис. 35 УЗИ головного мозга плода. Семилобарная форма голопрозэнцефалии у плода в 24 нед. Гестации. Аксиальная плоскость сканирования. Общий желудочек (стрелка), отсутствие срединных структур (полость прозрачной перегородки, межполушарная щель и серп мозга) и срединного М-эхо головы у плода.

Семилобарная форма голопрозэнцефалии характеризуется частичным разделением между собой полушарий головного мозга в задних отделах. При УЗИ структур головного мозга плода-новорожденного выявляют слияние боковых желудочков на уровне передних рогов и тел. Эта полость имеет неровные, но четкие наружные контуры из-за гетеротопии серого вещества головного мозга в стенках боковых желудочков. Задние и нижние рога боковых желудочков располагаются в соответствующих отделах полушарий и имеют нормальную симметричную структуру. Затылочные доли и сама задняя черепная ямка уменьшена в размерах за счет увеличенной единой полости желудочков. Межполушарная щель в задних отделах, в отличие от передних отделов, прослеживается. Шжелудочек или уменьшен в размерах, или не визуализируется. После пренатальной ультразвуковой диагностики этого тяжелого порока развития головного мозга беременная женщина должна следовать рекомендациям врача и искусственно прервать беременность, поэтому УЗ-диагностика должна быть максимально достоверной и любая возможность ошибки должна быть исключена.

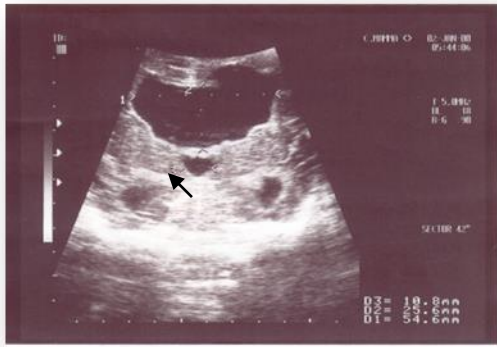


Рис. 36 УЗИ головного мозга новорожденного. Коронарная плоскость сканирования, визуализируются: единая полость боковых и частично III желудочка, определяется расширенный дорсальный отдел III желудочка (стрелка), зрительные бугры в области проксимального отдела III желудочка соединены.

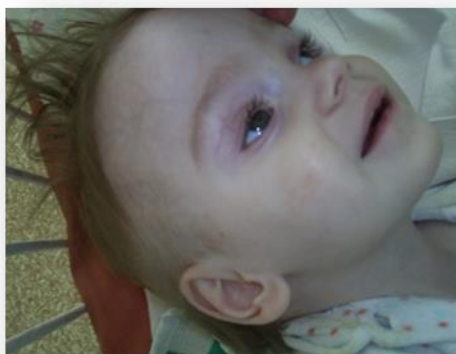

Рис. 37 Внешний вид ребенка в возрасте 9-ти месяцев, страдающего семилобарной голопроэнцефалией: не фиксирует взгляд, не держит головку, не сидит.

Пример: Ребенок в 9 месяцев жизни. Родился от матери-наркоманки в 30 недель гестации. Роды физиологические, с весом 1 890 грамм, по шкале Апгар 3-5 баллов. Отмечается при рождении частые апноэ, судорожный синдром. В анамнезе в 28 недель гестации у плода выявлена семилобарная голопроэнцефалия. От предложенного прерывания беременности отказалась. После рождения ребенка, отказалась от него. В 9 месяцев ребенок отстает в психомоторном развитии, он не держит головку, не узнает близких, не сидит, не стоит, не произносит отдельные слова и слоги, которые уже должен произносить. Форма черепа изменена и имеет вид петушиного гребня, мозговой и лицевой череп имеют физиологическую пропорцию. Отмечается мышечная гипотония, при этом могут возникать судорожные состояния, сухожильные рефлексы в конечностях угнетены. Взгляд зафиксирован в одну точку, не реагирует на громкие звуки и общение.

Лобарная форма голопроэнцефалии практически не диагностируется при пренатальном УЗИ плода, поэтому при проведении первичного скрининга НСГ новорожденных детей является ультразвуковой находкой. При НСГ у новорожденных детей боковые желудочки головного мозга слиты на уровне передних рогов. Форма передних рогов уплощенная. Полость прозрачной

перегородки не определяется вследствие агенезии прозрачных перегородок. Мозолистое тело отсутствует полностью или частично. Третий желудочек обычного расположения и формы. УЗ-картина практически не отличается от септо-хиазмальной дисплазии. Основным дифференциально-диагностическим признаком является увеличение в размерах хиазмальной цистерны при септо-хиазмальной дисплазии, которая лучше визуализируется в аксиальной плоскости сканирования на уровне ножек мозга. Лобарная голопроэнцефалия наиболее благоприятная в прогнозе форма этой аномалии и практически не имеет неврологической симптоматики.

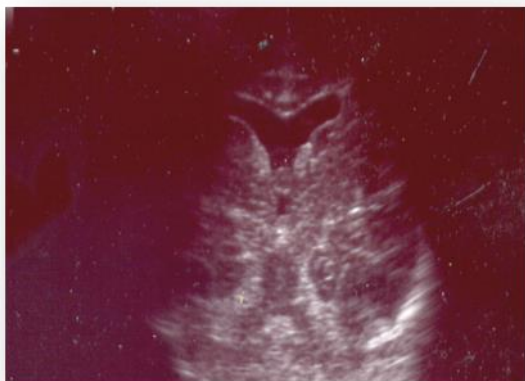

Рис. 38. УЗИ головного мозга новорожденного. Коронарная плоскость сканирования. Лобарная форма голопроэнцефалии: на уровне передних рогов отмечается слияние боковых желудочков, полость прозрачной перегородки не определяется..

ТЕМА 5

Лучевая диагностика врожденных пороков развития центральной нервной системы, связанная с нарушением развития борозд

На ранних этапах развития эмбриона (2-ой месяц внутриутробной жизни) полушария мозга имеют гладкую поверхность. На 4-ом месяце (стадия нейрональной пролиферации) внутриутробного развития плода на боковой поверхности полушария формируется сильвиева борозда, борозда мозолистого тела, опоясывающая борозда, теменно-затылочная и шпорные борозды. Одновременно с развитием борозд формируются извилины. Формирование извилин происходит за счет неравномерного роста белого и серого вещества головного мозга и приходится на стадию нейрональной пролиферации. Воздействие повреждающего фактора (радиации, лекарственных и химических соединений, алкоголя, никотина) на этом этапе развития головного мозга способствует нарушению формирования борозд и извилин и развитию таких аномалий, как агирия, пахигирия, полимикрогирия, лиссэнцефалия. Основной метод выявления этих патологических состояний головного мозга у плода является УЗИ, но и это исследование не всегда позволяет выявить эту патологию. Для эффективности выявления аномалии борозд необходимо при проведении

УЗ-мониторинга беременности во II триместре использовать мультиплоскостные методики сканирования головного мозга плода и рационально комбинировать доступы УЗ-исследования (трансабдоминального и трансвагинального). Форма и количество борозд и извилин головного мозга плода увеличивается с увеличением гестационного возраста. При подозрении на отсутствие визуализации борозд на определенном гестационном сроке необходимо тщательное изучение структур головного мозга плода, повторить УЗИ с коллегами медико-генетической консультации, так как аномалия борозд часто сочетается с хромосомными заболеваниями. Сочетание аномалий борозд с другими ВПР ЦНС (синдром Денди-Уокера, менингомиелоцеле, агенезия мозолистого тела), помогает врачу в правильной диагностике патологии. Гораздо сложнее определится с диагнозом при изолированной аномалии борозд у плода.

Таблица 3

Борозды головного мозга плода, визуализируемые при УЗ-мониторинге соответственно гестационному возрасту

Название борозды	Гестационный возраст (в неделях)
Межполушарная	10
Сильвиева	13
Поясная	25
Борозда мозолистого тела	26
Теменнозатылочная	20
Шпорная	20
Верхняя лобная	
-передний отдел	34
-задний отдел	36
Обонятельная	27
Орбитальная	36-37
Круговая борозда островка	28
Короткие и длинные борозды островка	29-30
Верхняя височная	28-29
Нижняя височная	34-35

Агирия (полная лиссэнцефалия) – редкий врожденный порок, при котором значительно уменьшено количество или отсутствуют вовсе борозды и извилины, а также нарушена послойная цитоархитектоника коры больших полушарий головного мозга. Во втором триместре беременности мозг плода проходит стадию бурного роста и морфологического обособления структур. В этот период происходит пролиферация нейронов (45 день – 5 месяц) и клеточная миграция (5 месяц). В результате клеточного митоза наступает разрастание мозговых тканей и миграция клеток в определенные зоны мозга. Особенностью этого этапа развития является возникновение сообщения между внутренними полостями и наружной поверхностью мозга, начинающийся процесс миелинизации, появление цитоархитектонических полей коры, извилин и борозд. Борозды у плода появляются на 5-ом месяце внутриутробного развития. Время возникновения агирии – 3-й месяц гестации. При агирии телэнцефалон (конечный мозг, который входит в состав переднего мозга) остается в зачаточной форме без извилин из-за нарушения бороздообразования и миграции клеток. При морфологическом исследовании поверхность мозга гладкая, серое вещество головного мозга имеет дефектное развитие, белое вещество представлено в виде тонкого слоя, отмечается гетеротопия нервных клеток. В белом веществе головного мозга находят очаги клеток, по морфологическим признакам относящиеся к III слою коры. Нервные клетки имеют незрелый вид и далеко отстоят друг от друга, их ядра увеличены по отношению к объему клетки, цитоплазма обеднена веществом Ниссля. Патогистологические исследования при этой аномалии развития головного мозга обнаруживают повышенную плотность коры больших полушарий с увеличением серой массы и уплотнением белого вещества. Головной мозг при агирии аналогичен мозгу 3-х месячного плода. Таламус, базальные ганглии и мозжечок выглядят нормально, но в стволе мозга отмечается гетеротопия олив. Проводящие пути, в том числе и пирамидный путь недоразвиты, мозолистое тело и ножки мозга гипопластичны. Агирия сочетается с перивентрикулярным глиозом, уменьшением клеток Пуркинье в мозжечке. От 24-ой до 40-ой недели внутриутробного развития плода происходит вторичное развитие борозд и извилин, и вмешательство извне вредных факторов в этот период может привести к вторичной врожденной аномалии борозд и извилин. У доношенного новорожденного ребенка имеются в норме все борозды и извилины. Нередко агирия является одним из признаков множественных уродств. Продолжительность жизни таких детей не более 1 года. Неврологические нарушения выявляют вскоре после рождения в виде мышечной гипотонии, тяжелых судорог. Данный порок не имеет характерных УЗ-признаков и требует дополнительных лучевых методов исследования (МРТ, КТ), подтверждающих сомнения врача.

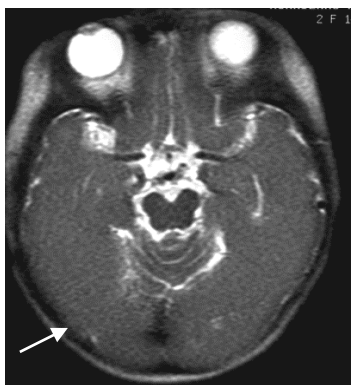


Рис. 39 КТ головного мозга у ребенка 3 месяцев с агирией (сильвиевы борозды не определяются в теменно-затылочных областях, утолщение коры-стрелка)

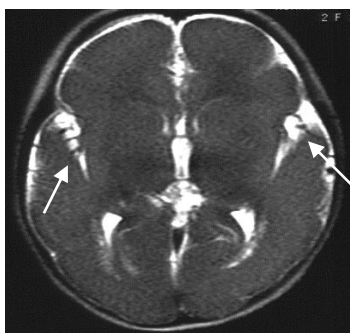


Рис. 40 КТ головного мозга у ребенка 2 месяца с лиссэнцефалией. Вертикальное расположение сильвиевых щелей (стрелки)

Пахигирия (макрогирия или неполная лиссэнцефалия) характеризуется широкими, утолщенными извилинами, уменьшением числа извилин, объем головного мозга увеличен. Пахигирия чаще локализуется в лобно-височных областях, в отличие от агирии, которая локализуется чаще в теменно-затылочных долях. Как и при агирии, для пахигирии характерно уменьшение белого вещества головного мозга, так как патогенез развития этих аномалий схож. Клетки серого вещества головного мозга недостаточно дифференцированы. Число борозд умеренно уменьшено. Анатомическая характеристика пахигирии включает в себя утолщение ряда извилин мозга, отсутствие ряда вторичных и третичных извилин и уменьшенное образование корковых слоев. Пахигирия может быть распространенной или ограниченной какой-либо зоной мозга или его долей. Крайней степенью пахигирии является агирия, когда извилины отсутствуют полностью.

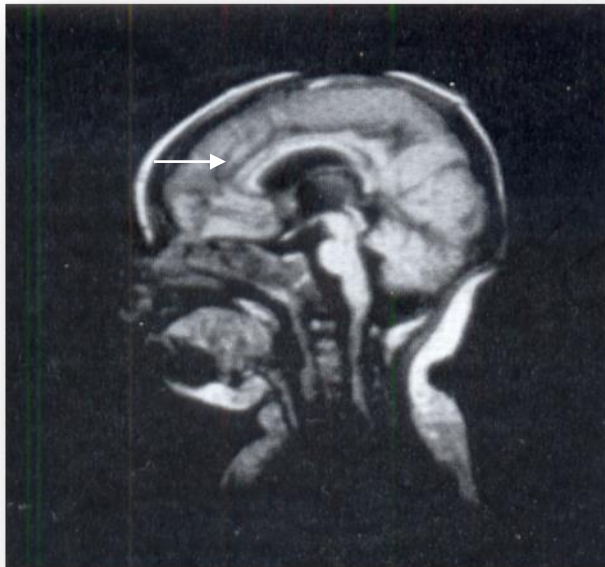


Рис. 41 МРТ головного мозга 2-х месячного ребенка, страдающего пахигией. В лобной области широкие плоские извилины, мелкие борозды (стрелка).

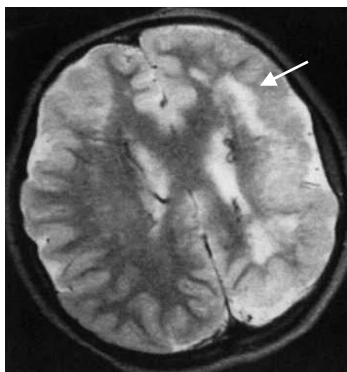


Рис. 42 КТ головного мозга у ребенка 1,5 месяцев с пахигией левого полушария (в лобной и теменной долях плоские извилины и мелкие борозды – стрелка)

Полимикрогирия – порок развития головного мозга вследствие нарушения миграции нейронов, при котором извилины конечного мозга являются мелкими и неправильно расположенными, число извилин в головном мозге увеличено, а объем их уменьшен. При полимикрогирии происходит нарушение правильного формирования коры головного мозга. Развитие коры мозга начинается на 3-ем месяце внутриутробного развития и продолжается даже после рождения. Различные участки коры отличаются друг от друга количеством клеток в каждом слое. По густоте расположения и толщине коркового слоя выделяются отдельные поля. Таким образом, появляются признаки деления коры мозга на цитоархитектонические поля. При полимикрогии нарушается цитоархитектоника извилин коры головного мозга. Микроскопически при полимикрогирии извилины тонкие, узкие, в молекулярных и подкорковых слоях обнаруживаются ганглиозные клетки, имеющие эмбриональный характер. Это врожденная аномалия головного мозга возникает на сроке 20-24 недели гестации. Полимикрогирия

обнаруживается с обеих сторон полушарий головного мозга и сопровождается нарушениями послойного строения коры. Серое вещество в аномальных извилинах не имеет четкого разделения на слои и количество их не превышает 2-4. Нервные клетки имеют аномальное строение. Очень часто полимикрогирия сочетается с другими врожденными хромосомными aberrациями. Вторичная полимикрогирия возникает при атрофии мозга и порэнцефалических кистах. Это связано с нарушением миграции нервных клеток. Прогноз жизни у детей с полимикрогирией относительно благоприятный и не представляет угрозы для жизни. Клинические проявления порока – это слабоумие, спастические парезы, параличи, судороги и гепатоспленомегалия. К сожалению, НСГ не позволяет выявить полимикрогирию у новорожденных детей, но учитывая, что данный порок часто сочетается с другими врожденными пороками развития и клиническую картину заболевания необходимо дополнительное исследование структур головного мозга в виде МРТ и КТ головного мозга. К сожалению, пренатальная диагностика аномалии развития борозд и извилин невозможна, даже у родившегося новорожденного ребенка при проведении скрининговой НСГ не удастся выявить этот порок развития головного мозга. Только дополнительные лучевые методы исследования (КТ, МРТ) позволяют определить у ребенка эту аномалию развития борозд. Поэтому врач-неонатолог является первым диагностическим звеном в выявлении порока развития борозд у новорожденных детей и должен правильно оценивать неврологический статус новорожденного ребенка и назначить необходимый алгоритм лучевого исследования головного мозга.

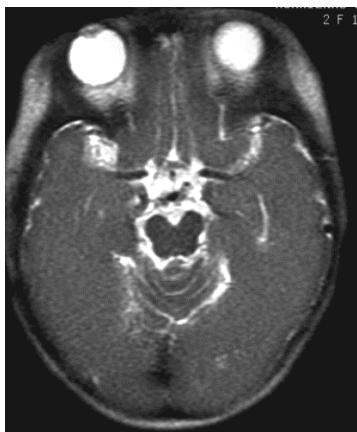

Рис. 43 КТ головного мозга у ребенка 3 месяцев с агирией головного мозга (борозды и извилины не определяются)

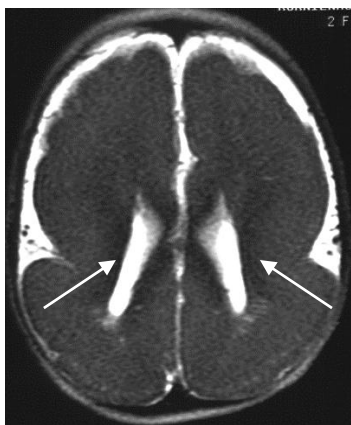

Рис. 44 КТ головного мозга у ребенка с агирией головного мозга.(борозды и извилины не определяются, паренхима головного мозга гладкая, визуализируются сосудистые сплетения боковых желудочков-стрелки)

ТЕМА 6

Лучевая диагностика врожденных пороков развития центральной нервной системы, связанная с нарушением развития массы и объема мозга

Гидроцефалия - этот порок развития характеризуется чрезмерным накоплением в желудочковой системе или в субарахноидальном пространстве спинномозговой жидкости. Врожденная гидроцефалия может быть результатом внутриутробного инфицирования плода, воздействия на стадии эмбриогенеза тератогенных факторов или является наследственной патологией (сцепленной с X-хромосомой). Частота порока – 0,5 : 1000 новорожденных. Выделяют 3 патогенетических механизма возникновения врожденной гидроцефалии:

- 1.Избыточная продукция ликвора вследствие воспалительных заболеваний мозга и его оболочек;
- 2.Нарушение процессов резорбции ликвора;
- 3.Окклюзия в различных участках желудочковой системы и субарахноидальных пространств: отверстий Монро, Мажанди, Люшки и IVжелудочка, стеноз сильвиева водопровода, нарушение проходимости субарахноидальных пространств.

Выделяютосновные формы гидроцефалии:

1. Сообщающаяся или открытая (наружная) гидроцефалия, при которой сохраняется связь с субарахноидальным пространством спинного мозга и отсутствует окклюзия. При наружной гидроцефалии скопление спинномозговой жидкости отмечается в субарахноидальном и субдуральном пространствах;
2. Несообщающаяся или закрытая (внутренняя) гидроцефалия, при которой наступает изолированное расширение желудочковой системы

(III, IV и боковых желудочков) за счет окклюзии и потери сообщения с субарахноидальным пространством.

Пренатальная диагностика врожденной гидроцефалии.

С начала второго триместра и до конца беременности ширина тела боковых желудочков не должна превышать 10 мм, превышение этого показателя свидетельствует о вентрикуломегалии. Измерения ширины тела боковых желудочков проводят при поперечном сканировании головы плода на уровне измерения бипариетального размера. Сосудистые сплетения боковых желудочков при гидроцефалии смещаются к латеральным стенкам и теряют свое нормальное центральное расположение. При выявлении гидроцефалии на ранних сроках беременности рекомендуется прерывание беременности, в случае пролонгирования беременности рекомендовано динамическое ультразвуковое наблюдение каждые 2 недели. При нарастании размеров желудочков по достижении зрелости легких плода рекомендовано досрочное родоразрешение. Если врожденная гидроцефалия не сочетается с другими пороками развития и размеры головы плода не увеличены, то рекомендуется физиологическое родоразрешение. При внутриутробном выявлении гидроцефалии необходимо кариотипирование, вирусологические тесты, а также тщательное ультразвуковое исследование. При гибели плода или новорожденного необходимо тщательное патологоанатомическое исследование.

По морфологическому проявлению выделяют несколько видов врожденной гидроцефалии:

- Врожденные гидроцефалии, обусловленные наличием папиллом сосудистых сплетений боковых желудочков. Еще внутриутробно при УЗИ структур головного мозга плода визуализируются экзогенные образования, соединяющиеся с неизменным сосудистым сплетением и выбухающим в полость расширенного бокового желудочка.

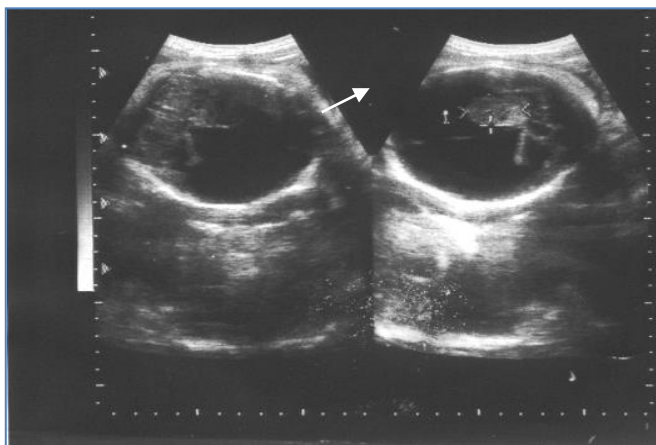


Рис. 45. УЗИ головного мозга плода. Аксиальная плоскость сканирования в 30 недель гестации с папилломой (стрелка) сосудистого сплетения бокового желудочка.

- При гидроцефалиях, связанных с врожденным токсоплазмозом, в 20-22 недели гестации определяется увеличение размеров тел боковых желудочков (ширина тел боковых желудочков превышает 10 мм). За мою многолетнюю практическую работу отмечено, что при врожденном токсоплазмозе всегда определяется вентрикуломегалия и увеличение размеров головы плода. При динамическом УЗ-мониторинге эти процессы имели тенденцию к прогрессированию соответственно увеличению срока беременности.

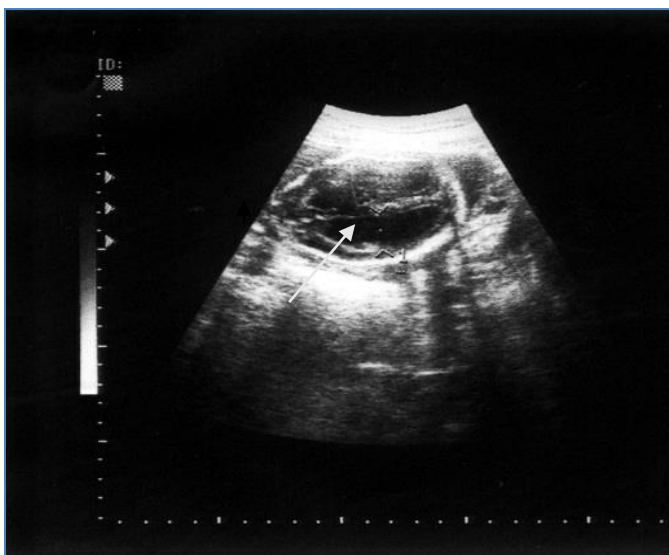


Рис. 46. УЗИ головного мозга плода. Аксиальная плоскость сканирования головного мозга плода в 22 недели гестации с врожденной гидроцефалией. Боковые желудочки расширены до 19 мм (стрелка).

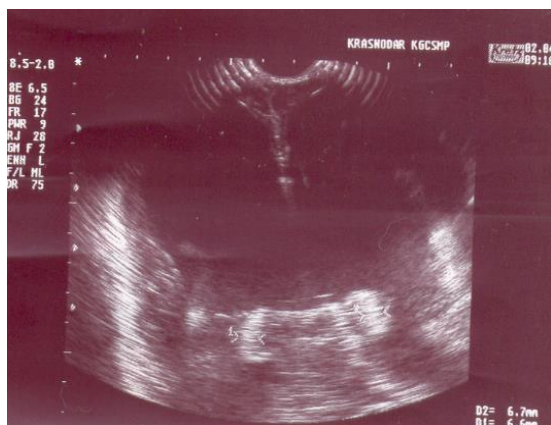

Рис.47. УЗИ головного мозга плода. Коронарная плоскость сканирования головного мозга плода в 34 недели гестации с врожденной гидроцефалией.

При гидроцефалиях, связанных с окклюзией отверстий Монро, Мажанди и Люшки патологический процесс начинается еще внутриутробно (на 5-6 месяце гестации). Окклюзионная гидроцефалия имеет несколько причин возникновения: например, если у плода в сроки гестации 30-32 недели в

результате нарушения плацентарного кровообращения произошло кровоизлияние в боковой желудочек (так как в области эпендимы боковых желудочков на этом сроке гестации еще сохраняется герминативный матрикс), то мы наблюдали в прогнозе окклюзию в области отверстия Монро.

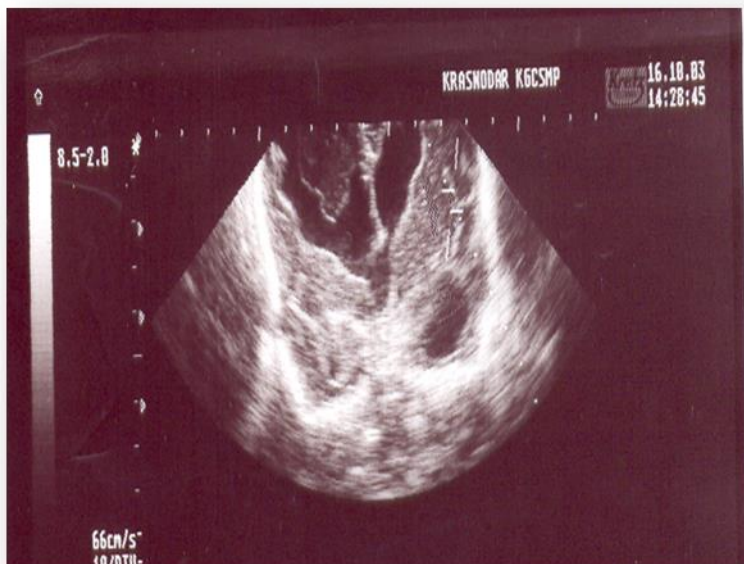


Рис.48.УЗИ головного мозга новорожденного. Коронарная плоскость сканирования головного мозга. Определяется дилатация передних рогов боковых желудочков за счет окклюзии отверстия Монро.

На представленной эхограмме можно предположить окклюзию в области отверстия Монро, так как дилатирована подлежащая отверстию Монро ликворсодержащая система (передние рога боковых желудочков). Таким образом, по дилатации ликворсодержащей системы можно предположить уровень окклюзии: например при врожденном стенозе сильвиева водопровода определяется дилатация боковых и III желудочков, при окклюзии отверстия Мажанди или Люшки – дилатация боковых, III и IV желудочков. Стеноз сильвиева водопровода наследуется рецессивно и сцеплен с X-хромосомой. В моей практике был интересный случай: у женщины был один ребенок с врожденной гидроцефалией, 3-х лет. Он периодически поступал к нам в стационар, с частотой 1 раз в 3 месяца для пункции ликворсодержащей системы, удаления ликвора и снижения внутричерепного давления. Женщина повторно забеременела, предварительно не обследовалась и в 22 недели гестации уже у этого плода выявлена вентрикуломегалия. Прерывать беременность женщина категорически отказалась и родила доношенную девочку с врожденной гидроцефалией (выраженной вентрикуломегалией) без увеличения размеров головы. После рождения у девочки начала стремительно увеличиваться голова и в 1,5 месяца окружность головы превышала возрастную норму на 5-8 см. Клинически у ребенка в этом

возрасте появилось сходящееся косоглазие. Ребенок был проконсультирован детским нейрохирургом и ребенку рекомендовано оперативное лечение – шунтирование. Ребенку была проведена операция и в боковом желудочке установлен шунт.

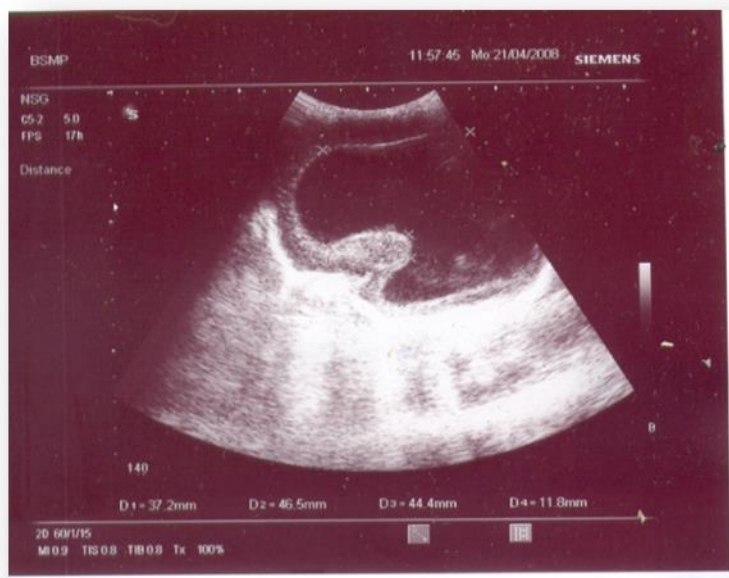


Рис. 49. УЗИ головного мозга новорожденного. Парасагиттальная плоскость сканирования головного мозга плода в 30 недель гестации с врожденной гидроцефалией (вентрикуломегалия-увеличенный боковой желудочек).

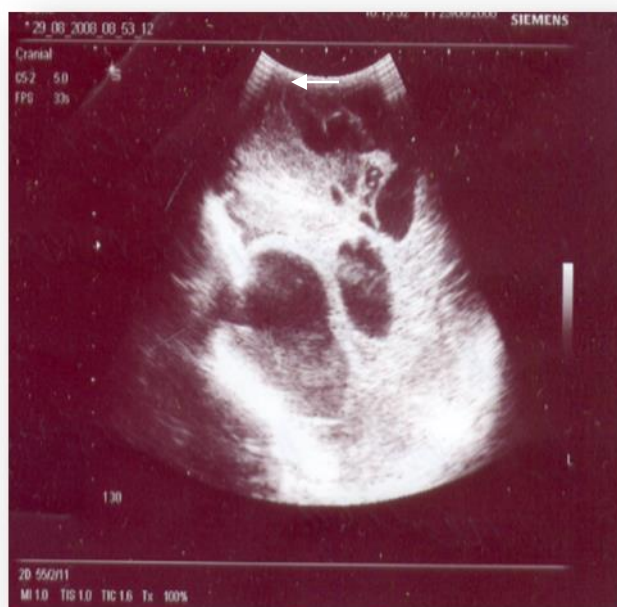

Рис. 50. УЗИ головного мозга новорожденного. Парасагиттальная плоскость сканирования головного мозга у этого же ребенка в с врожденной гидроцефалией в послеоперационном периоде (стрелка – шунт в боковом желудочке). Множественные разнокалиберные анэхогенные образования в паренхиме головного мозга – кисты, сформировавшиеся как результат кровоизлияний в процессе оперативного лечения.

Клинически в послеоперационном периоде у этого ребенка патологическое увеличение размеров головы не определялось, но отставание в психомоторном развитии было: в 4 месяца он только пытался держать головку, в 9 месяцев он не сидел, даже при поддержке.

Допплеровские исследования мозгового кровотока у плода и новорожденного с врожденной гидроцефалией имеет большое значение, так как любое перинатальное поражение головного мозга сопровождается нарушением церебрального кровообращения. При легкой и умеренной дилатации (до 30 мм) желудочковой системы показатели доплеровских исследований магистральных артерий имеют нормальные значения, а при вентрикуломегалии (30 мм и более) отмечается снижение конечно-диастолической скорости кровотока в магистральных сосудах (передняя и средняя мозговые артерии и основная артерия) до 1-2 см/с. За счет снижения конечно-диастолической скорости кровотока повышается индекс резистентности до 1,0. Наиболее грубые изменения показателей мозгового кровотока выявляются при врожденной окклюзионной гидроцефалии, когда диастолический компонент доплерограммы имеет реверсный характер. Расширенная желудочковая система сдавливает сосуды мозга и повышает периферическое сопротивление сосудистой стенки и соответственно в диастолу сердца, когда давление в сосудах значительно снижается по сравнению с систолой, поступление крови к паренхиме мозга затруднено, а при больших размерах желудочков, когда паренхима головного мозга визуализируется только по периферии мозга на протяжении 3-4 мм, кровотоки в магистральных сосудах головного мозга в диастолу сердца имеет обратное направление, так как не может преодолеть периферическое сопротивление сосудистой стенки, возникшее в результате внешнего давления на стенку сосуда расширенной желудочковой системы. Допплеровские исследования церебрального кровотока являются информативными при мониторинге больных детей после шунтирующих операций. Допплеровским показателем успешно проведенной шунтирующей операции является увеличение конечно-диастолической скорости кровотока в магистральных сосудах мозга и соответственно снижение IR до нормальных показателей. Повышение IR до 0,9 и выше после оперативного лечения, а также нарастание максимально-систолической скорости кровотока со снижением конечно-диастолической скорости характеризовались как нарушения функции желудочковых отделов шунтирующей системы.

Окклюзионные гидроцефалии могут быть также вторичными после внутриутробного кровоизлияния в головной мозг плода во время беременности за счет нарушения плацентарного кровообращения.

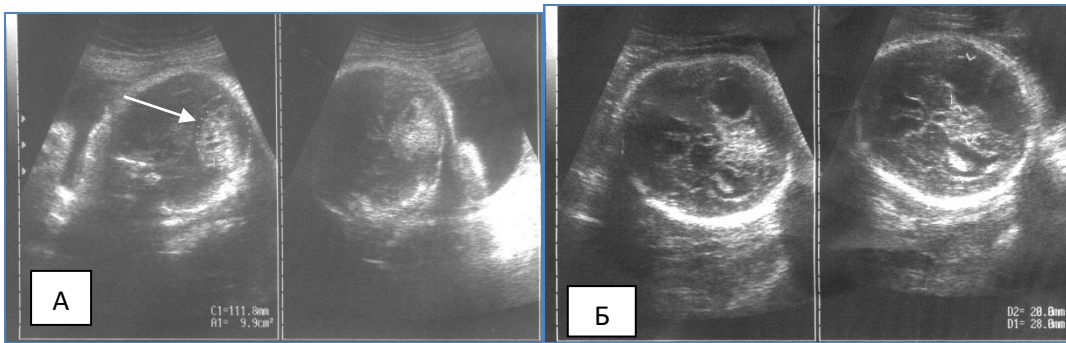


Рис. 51. УЗИ головного мозга плода в 25-26 нед. А - внутримозговое кровоизлияние (стрелка), локализуется в задней черепной ямке, в области сосудистого сплетения; Б – то же наблюдение через 10 суток, исход кровоизлияния в виде двусторонней вентрикуломегалии с визуализацией в просвете бокового желудочка тромботических масс. Аксиальное сечение головки плода.

Окклюзионные гидроцефалии всегда сопровождают врожденные пороки развития ЦНС, как синдром Денди-Уокера и Арнольда-Киари. Если у женщины родился ребенок с врожденной гидроцефалией, необходимо перед наступлением последующей беременности тщательное обследование родителей на выяснение возможного типа наследования этой патологии, провести вирусологические тесты дабы избежать повторной семейной трагедии рождения больного ребенка.

При рождении больного ребенка с врожденной гидроцефалией в клинической практике обращает на себя внимание увеличенный размер головы, расхождение швов и истончение черепных костей, выбухание родничков за счет нарастания внутримозгового давления, несоответствие между размерами лицевого и мозгового черепа. У новорожденных детей размер головы может быть не изменен, но желудочковая система расширена за счет атрофии белого вещества больших полушарий.

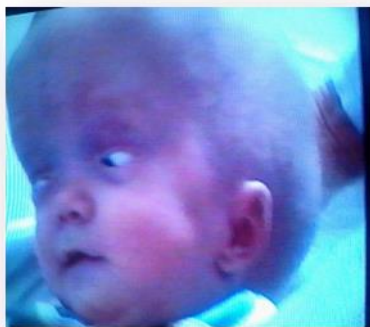

Рис.52. Внешний вид ребенка 8 месяцев с открытой наружной (сообщающейся) формой гидроцефалии.

Врожденная гидроцефалия представляет собой прогрессирующее расширение желудочковой системы, по срокам инициации берущее начало еще во внутриутробном периоде. Необходимо делать терминологическое различие между фетальной и неонатальной врожденной гидроцефалией. Спектр этиологических факторов, лежащих в основе развития врожденной

неонатальной гидроцефалии широк: стеноз водопровода мозга, миеломенингоцеле, синдром Денди-Уокера, Арноль-Киари, токсоплазмоз, цитомегаловирусная инфекция, опухолевые образования (преимущественно папилломы сосудистых сплетений), интравентрикулярные геморрагии и мальформативные изменения церебральных вен (аневризма вены Галена). Этиологические факторы фетальной гидроцефалии аналогичны факторам неонатальным, но в основе фетальной гидроцефалии лежат грубые мальформативные изменения головного мозга (голопроэнцефалия, энцефалоцеле).

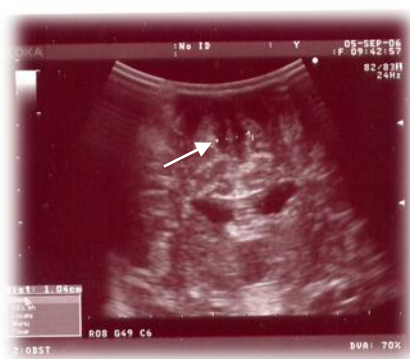

Рис. 53. Эхограмма новорожденного ребенка в коронарной плоскости сканирования с открытой (сообщающейся) гидроцефалией: размеры межполушарной щели (стрелка) в два раза больше нормы (10мм), передние рога боковых желудочков умеренно дилатированы (до 9-10мм)

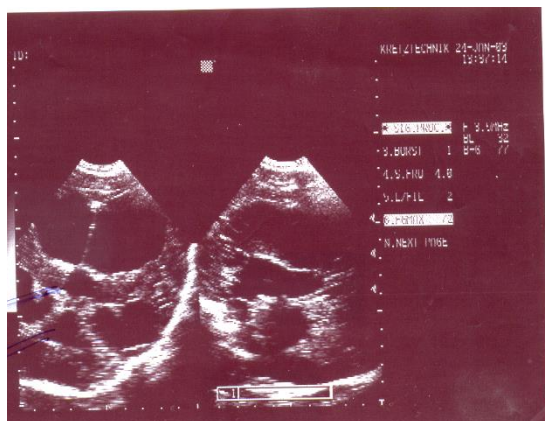


Рис. 54. Эхограмма новорожденного ребенка в коронарной и парасагиттальной плоскостях сканирования в закрытой (несообщающейся) гидроцефалией: выраженная дилатация боковых, III и IV желудочков.

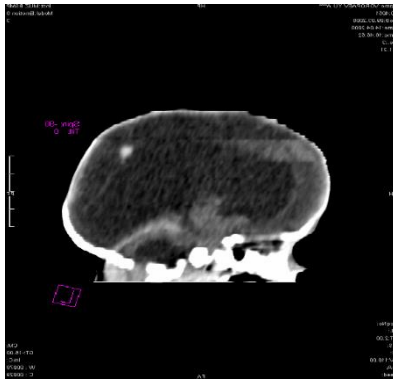


Рис. 56. КТ головного мозга ребенка 1 месяца в сагиттальной проекции с сообщающейся формой гидроцефалии

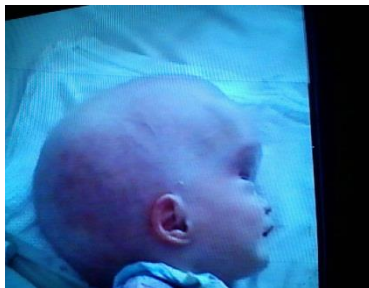

Рис. 57. Внешний вид ребенка 6 месяцев с несообщающейся формой гидроцефалии

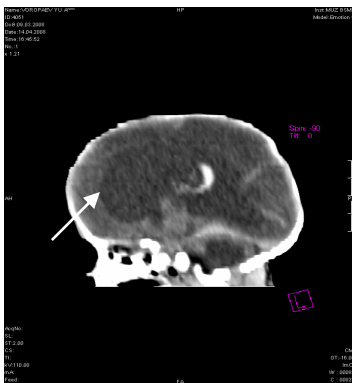


Рис. 58. КТ головного мозга у ребенка 3 месяцев со смешанной формой гидроцефалии: выраженное расширение желудочковой системы и субарахноидального пространства (стрелка)

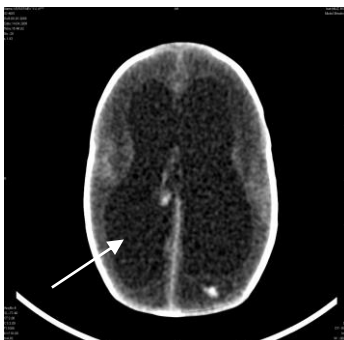


Рис. 59. КТ головного мозга у ребенка с несообщающейся формой гидроцефалии: выраженное расширение передних и задних рогов боковых желудочков (стрелка).

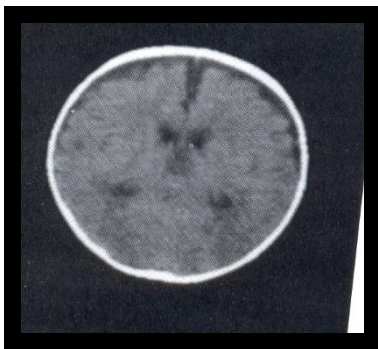


Рис 60. КТ головного мозга у ребенка 4 месяцев с сообщающейся формой гидроцефалии: массивное скопление жидкости по конвексимальным отделам полушарий головного мозга, повышение экзогенности борозд.

Микроцефалия - это особенности состояния развития плода, характеризующиеся уменьшенными размерами головки плода относительно остальных фетометрических параметров. Частота встречаемости этой аномалии 1,6 случая на 1000 живорожденных. Пренатальная УЗ-диагностика микроцефалии затруднена, так как использование эхографических критериев для диагностики этой патологии (окружность головы, лобно-затылочный диаметр, отношение окружности головы к окружности живота) не учитывает физиологическую семейную микроцефалию, характерную для других членов семьи и не сопровождается неврологическими и психомоторными расстройствами. Патологическая микроцефалия сопровождается уменьшением массы головного мозга и нередко встречается в комплексе с другими пороками и аномалиями развития головного мозга, такими как агирия, пахигирия, полимикрогирия, агенезия мозолистого тела. При микроцефалии больше всего страдают лобные и височные доли, соответственно у таких детей в последующем может возникать интеллектуальная недостаточность, нарушение функции памяти, двигательные нарушения, нарушение слуха. Базальные ганглии хорошо развиты. Зрительный бугор, ствол мозга, мозжечок и пирамиды уменьшены в размерах. Внешний вид ребенка, страдающего микроцефалией типичный: преобладает лицевая часть черепа, голова сужается кверху, лоб низкий, выступают надбровные дуги, небо высокое и узкое. Микроцефалия является результатом наследственных заболеваний (врожденных нарушений метаболизма) или воздействие на головной мозг плода различных вредных факторов (TORCH – инфекции у матери, как в нашем случае, алкоголизм родителей, наркоманы-родители, и др). Из врожденных нарушений метаболизма чаще всего встречается врожденный гипотиреоз. Это аутосомно-рецессивное заболевание, обусловленное снижением функции щитовидной железы и уровня тиреоидных гормонов. Частота врожденного гипотиреоза составляет в среднем 1 на 3500 живых новорожденных. Заболевание встречается в 2 раза чаще у девочек, чем у мальчиков. Гормоны щитовидной железы начинают вырабатываться после 14-й недели гестации, гормоны от матери не проникают через плаценту, а собственные тиреоидные гормоны, особенно фракция Т3, которая является регулятором

функционирования митохондрий в нейронах головного мозга плода-новорожденного вырабатываются недостаточно из-за врожденного гипотериоза, головной мозг плода начинает страдать от гиподисфункции щитовидной железы уже в III триместре беременности. Все это приводит к формированию внутриутробно микроцефалии.

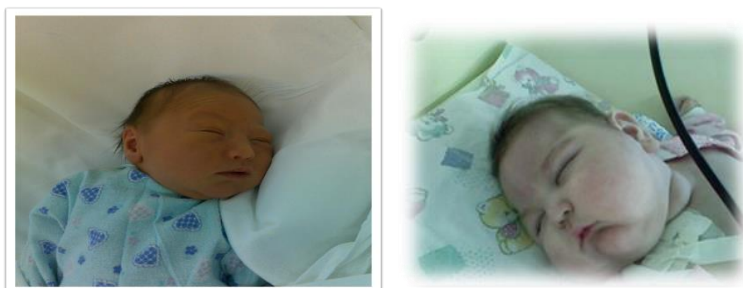

Рис. 61. Типичный внешний вид детей до года, страдающих микроцефалией с преобладанием лицевой части черепа.

В первом случае ребенок родился от матери с TORCH – инфекцией (Т - toxoplasmosis – токсоплазмоз, О - others - другие инфекции: сифилис, хламидиоз, энтеровирусные инфекции, гепатиты А и В, листериоз, корь, эпидемический паротит, папилломавирусная инфекция, грипп; R – rubella краснуха, С - cytomegalia - цитомегаловирусная инфекция, Н - herpes - герпесвирусная инфекция). Во втором случае ребенок родился от молодых здоровых родителей. Дети прожили до одного года, психо-моторного развития не определялось.

Пренатальная УЗ-диагностика микроцефалии в 45-55% не всегда точная. Очень часто пренатальная УЗ-диагностика микроцефалии не подтверждается после родов или наоборот, микроцефалия, выявленная после родов, никаких эхографических проявлений этой аномалии во время беременности не выявляла. Это свидетельствует о сложности УЗ-диагностики микроцефалии внутриутробно, так как нет точных эхографических критериев диагностики. Пренатальное обследование должно обязательно включать кариотипирование и УЗИ. Прогноз для жизни и здоровья ребенка зависит от причины, способствовавшей формированию микроцефалии. Эпилепсия, умственная отсталость, задержка психомоторного развития – это тот симптомокомплекс, который сопровождает эту аномалию.

УЗ-диагностика микроцефалии у новорожденных детей также является малоинформативной. Проведение нейросонографии через большой родничок бывает затруднено у таких детей из-за краниостеноза и преждевременного закрытия большого родничка, но УЗ-исследование у этих детей можно провести через чешую височной кости и большое затылочное отверстие. Основными УЗ-признаками микроцефалии у новорожденных детей и детей до одного года – это отсутствие визуализации борозд и извилин в паренхиме головного мозга, за исключением межполушарной борозды. Из-за атрофии

паренхимы полушарий головного мозга, межполушарная щель иногда расширена до 8-10 мм.

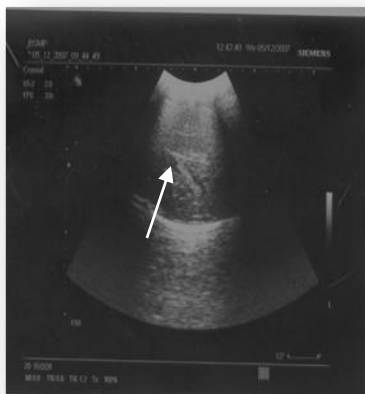

Рис. 62. Эхограмма головного мозга ребенка 7 месяцев, страдающего врожденной микроцефалией. Доступ: через чешую височной кости, так как большой родничок закрыт. Аксиальная плоскость сканирования: борозды и извилины не определяются, за исключением межполушарной борозды (стрелка), визуализируется сосудистое сплетение бокового желудочка и теменная кость.

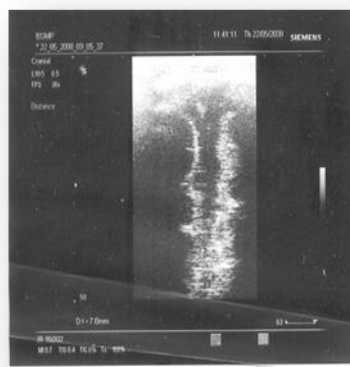

Рис. 63. Эхограмма головного мозга ребенка 3 месяцев с врожденной микроцефалией. Коронарная плоскость сканирования через большой родничок: четко определяется умеренно расширенная межполушарная щель из-за атрофии паренхимы головного мозга (борозды и извилины не визуализируются)

Допплерометрическое исследование мозгового кровотока у детей с врожденной микроцефалией не выявило патологических отклонений.

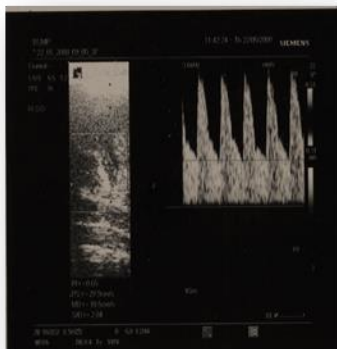


Рис. 64. Дуплексное исследование мозгового кровотока у ребенка 4 месяцев с врожденной микроцефалией. Показатели мозгового кровотока: IR=0,64 (PS=101,3 см/сек и MD=36,5 см/сек) ;

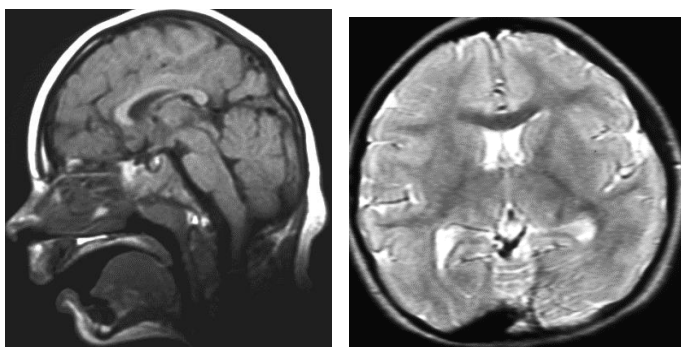


Рис. 65. КТ головного мозга у ребенка 6 месяце с врожденной микроцефалией в сагиттальной и аксиальной проекциях. Череп маленьких размеров, кости свода утолщены, извилины головного мозга сглажены.

Основными КТ - признаками врожденной микроцефалии являются: прежде всего это маленький размер головного мозга, в паренхиме которого не определяются борозды и извилины; кости свода черепа утолщены и уплотнены; кора мозга тонкая.

Макроцефалия (мегалэнцефалия)

Выделяют истинную, семейную и одностороннюю (частичную) макроцефалии. Истинная макроцефалия встречается редко, масса головного мозга у этих больных детей увеличена в 2 раза за счет накопления в нем мукополисахаридов и липидов. Избыточное скопление мукополисахаридов способствует неправильному формированию цитоархитектоники коры, борозд и извилин, а также ликворсодержащей системы (III и IV желудочков, силвиева водопровода, субарахноидального пространства). Пренатальная УЗ-диагностика истинной макроцефалии малоинформативна, так как четких эхографических признаков не существует, за исключением сочетанных ВПР ЦНС, сопровождающихся макроцефалией. Семейная макроцефалия встречается в одной семье, не имеет клинической симптоматики. Наследуется по аутосомно-доминантному типу, но если она наследуется по аутосомно-рецессивному типу, то прогноз для ребенка неблагоприятный. В

постнатальном периоде у таких детей отмечается отставание в психомоторном и умственном развитии. Пренатальная УЗ-диагностика семейной макроцефалии заключается в выявлении несоответствия размеров головки плода гестационному сроку, нарушение соотношений окружности головки и окружности животикаплода, длины бедра и бипариетального и лобно-затылочного размера головки плода. Увеличенный размер головы обнаруживается сразу после рождения. Односторонняя или частичная макроцефалия выражается в увеличении одного из полушарий головного мозга и при пренатальном УЗ-исследовании во II триместре беременности. выявляется асимметрия черепа и полушарий головного мозга. Борозды и извилины в меньшем полушарии не определяются. Мегалэнцефалия может быть также вызвана питуитарным гигантизмом, иногда встречается при нейрофиброматозе. Ее причиной бывают и метаболические нарушения - болезнь Канавана, болезнь Александра, метахроматическая лейкодистрофия.

У новорожденных детей, страдающих макроцефалией (генерализованной мегалэнцефалией) лучше проводить КТ-исследования структур головного мозга, как наиболее информативное исследование. Основными КТ-признаками макроцефалии являются увеличение всего или части головного мозга, односторонняя дилатация бокового желудочка за счет компрессии увеличенным полушарием ликворсодержащей системы и нарушения ликвородинамики, локальное утолщение коры в области увеличенного полушария головного мозга или диффузное утолщение коры всего головного мозга.

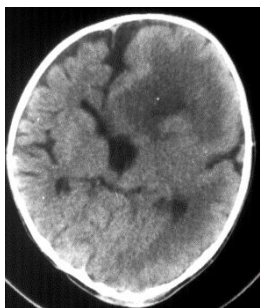


Рис. 66. КТ головного мозга у ребенка 7 месяцев, страдающего односторонней макроцефалией: правое полушарие головного мозга увеличено, кора правого полушария утолщена, ликворсодержащие структуры (боковой и III желудочки четко не дифференцируются и дилатированы).

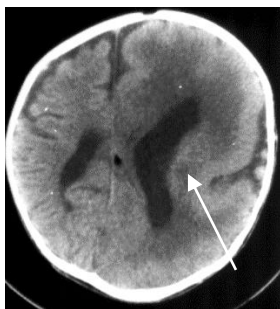


Рис.67. КТ головного мозга у ребенка 3 месяцев с односторонней макроцефалией: правое полушарие увеличено, боковые желудочки дилатированы, больше справа

Рекомендуемая литература

Основная:

1. Энциклопедия ультразвуковой диагностики в акушерстве и гинекологии. Пренатальная диагностика врожденных пороков развития в ранние сроки беременности. Под редакцией М.В. Медведева, М.: РАВУЗДПГ, Реальное время, 2000. С. 33-46.
2. Клиническое руководство по ультразвуковой диагностике, под редакцией В.В. Митькова, М.В. Медведева. М., Видар-М, 2003. С. 9-71.

Дополнительная:

1. Энциклопедия ультразвуковой диагностики в акушерстве и гинекологии. Врожденные пороки развития. Пренатальная диагностика и тактика. Под редакцией Петриковского Б.М., М.: Реальное время, 1999. С. 9-39.
2. Детская ультразвуковая диагностика. Под общей редакцией Пыкова М.И., Ватолина К.В., М., 2001. С.8-103.
3. Ультразвуковая анатомия здорового ребенка. Под редакцией Дворяковского И.В., М.: ООО «Фирма СТРОМ», 2009. С. 15-29.
4. Клиническое руководство по асфиксии плода и новорожденного. Под редакцией Михайлова М.И., Петрополис., 2001. С. 34.-61.

Использованная литература:

1. Практическое руководство по неонатологии. Под редакцией Яцык Г.В., МИА., 2008., С. 53-59.
2. Базовый курс. Ультразвуковая диагностика. Под редакцией Матиас Хофер в соавторстве с Татьяной Райхс, Медицинская литература, 2003. С. 74-81.
3. Нейросонография у детей раннего возраста. Под редакцией Зубаревой Е.А., Улезко Е.А., Парадокс., 2004. С.91-112.

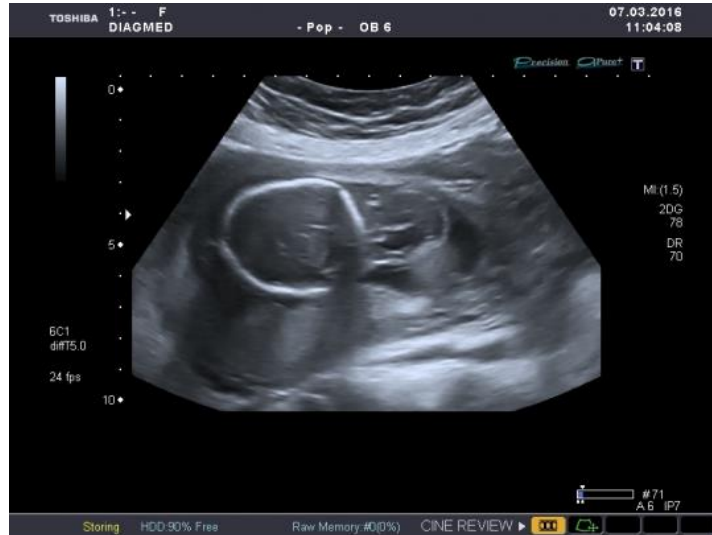4. Ультразвуковая диагностика в неотложной детской практике. Под редакцией Васильева А.Ю., Ольховой Е.Б., М., «ГЭОТАР-Медиа», 2010. С. 19-44.
5. Ультразвуковая диагностика заболеваний головного мозга у детей. М., Видар-М., 2000. С.77-104.
6. Компьютерная томография головного мозга у новорожденных и детей раннего возраста.,М. Под редакцией Володина. «ГЭОТАР-Медиа», 2002. С. 47-65.
7. Клиническая ультразвуковая диагностика у детей и подростков. Под редакцией Шабалина А.В., Нижний Новгород.НГМА., 2001. С. 168-183.
8. Ультразвуковая диагностика болезней новорожденных. Под редакцией Улезко Е.А., Богданович Б.Б., Глецевич О.Е., М.:ООО «АСТ», 2001. С. 11-41.
9. Ультразвуковая диагностика в детской практике. Под редакцией Васильева А.Ю., Ольховой Е.Б., М., «ГЭОТАР-Медиа», 2007.С.10-27.

Оглавление

Предисловие.....	3
Введение.....	4
Этиологические факторы, способствующие формированию врожденных пороков развития центральной нервной системы у плода-новорожденного. Основные ультразвуковые критерии выявления хромосомной патологии у плода.....	5
Основные этапы внутриутробного развития центральной нервной системы.	13
Лучевая диагностика врожденных пороков развития центральной нервной системы, связанные с нарушением закрытия нервной трубки.....	20
Лучевая диагностика врожденных пороков развития центральной нервной системы, связанные с нарушением дифференцировки мозговых пузырей....	48
Лучевая диагностика врожденных пороков развития центральной нервной системы, связанные с нарушением развития борозд.....	54
Лучевая диагностика врожденных пороков развития центральной нервной системы, связанные с нарушением развития массы и объема мозга.....	60
Литература.....	74

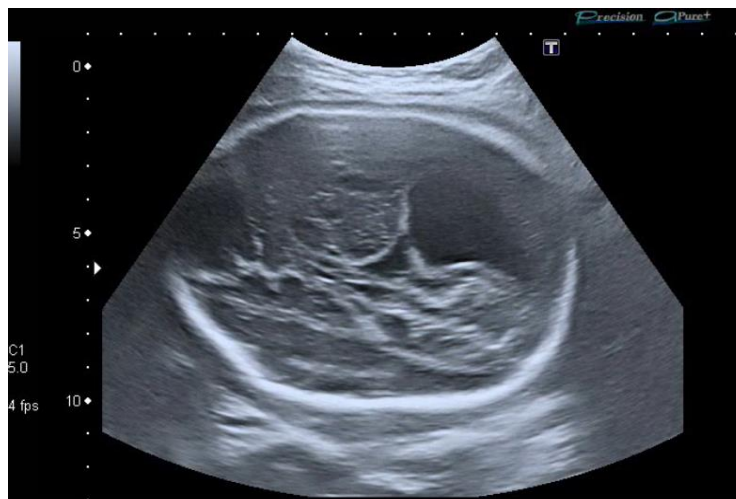ПЕРЕЧЕНЬ ОБУЧАЮЩИХ ЗАДАНИЙ

1. Во втором триместре беременности выявлена следующая патология головного мозга плода. Классификация заболевания и прогноз?



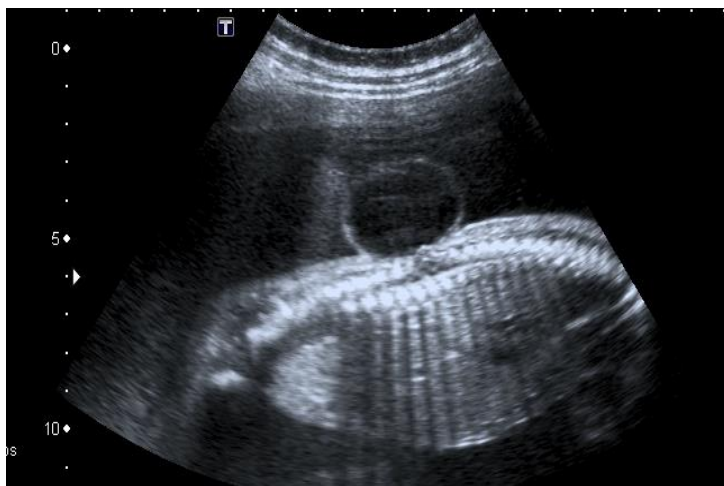
Ответ: Энцефалоцистоцеле. Прогноз неблагоприятный для жизни

2. При УЗИ структур головного мозга плода в 20 недель гестации выявлен врожденный порок головного мозга. Назовите этот порок и с какими заболеваниями головного мозга необходимо его дифференцировать?



Ответ: Односторонняя мегалэнцефалия. Дифференцировать необходимо прежде всего с опухолью головного мозга.

3. При УЗИ позвоночника плода у беременной во втором триместре выявлен порок? Какова пренатальная тактика при данном виде порока?



Ответ: Spina bifida. Пренатальная тактика при выявлении данного порока – оперативное родоразрешение, как метод выбора.

4. В какие сроки гестации выявляется агенезия мозолистого тела у плода?

Ответ: во втором триместре беременности.

5. Какие вы знаете основные УЗ-критерии выявления хромосомной патологии у плода?

Ответ: увеличение воротникового пространства, отсутствие визуализации носовой кости, реверсный кровоток в венозном протоке, трикуспидальная регургитация.

6. Назовите причины развития гидроцефалии?

Ответ: избыточная продукция ликвора, нарушения всасывания ликвора, механическое нарушение оттока ликвора.

7. Назовите эхографические признаки синдрома Денди-Уокера?

Ответ: агенезия червя мозжечка, кистозное образование задней черепной ямки.

8. Чем характеризуется синдром Арнольда-Киари?

Ответ: смещение мозжечка к большому затылочному отверстию.

9. Как изменяется церебелломулярная цистерна при синдроме Арнольда-Киари?

Ответ: а) не изменяется, б) увеличивается, в) значительно уменьшается

Правильный: в.

10. Какой порок мозга в 90% случаев сочетается с спинномозговыми грыжами?

Ответ: а) синдром Денди-Уокера, б) синдром Арнольда-Киари, в). агенезия мозолистого тела.

Правильный: б.

11. Какие пороки возникают при нарушении дифференцировки переднего мозгового пузыря?

Ответ: а) группа мальформаций задней черепной ямки, б) все формы врожденных гидроцефалий, в) голопрозэнцефалическая группа.

Правильный: в.

12. Назовите наиболее тяжелую форму голопрозэнцефалии?

Ответ: а) лобарная, б) семилобарная, в) алобарная.

Правильный: в.

13. Назовите основной УЗ-признак алобарной формы голопрозэнцефалии?

Ответ: общий желудочек без деления на рога.

14. Назовите основной УЗ-признак семилобарной формы голопрозэнцефалии?

Ответ: слияние лобных рогов и тел боковых желудочков

15. Назовите основной УЗ-признак лобарной формы голопрозэнцефалии?

Ответ: слияние лобных рогов.

16. С какими другими аномалиями сочетается алобарная форма голопрозэнцефалии?

Ответ: аномалиями лицевого скелета.

17. Пороки, обусловленные нарушением формирования коры возникают?

Ответ: а) после 20 недель, б) после 13-14 недель, в) после 6-8 недель

Правильный: в.

18. Какие пороки возникают при нарушении формирования коры головного мозга?

Ответ: агирия, пахигирия, полимикрогирия.

19. Какие пороки возникают на стадии развития массы и объема мозга?

Ответ: врожденные гидроцефалии.

20. Какова причина возникновения гидроанэнцефалии?

Ответ: окклюзия внутренних сонных артерий.